Lane Medical Library

Aus dem veterinär-pathologischen Institut der Universität Giessen
Direktor: Professor Dr. Curt Krause

1935

Über bösartige Neubildungen der Schilddrüse des Hundes.

Dissertation

zur Erlangung der Doktorwürde
der
veterinär-medizinischen Fakultät
der
Ludwigs-Universität zu Giessen

vorgelegt von

Harry Woltmann
approbierter Tierarzt aus Parensen, Kreis Göttingen.

Giessen 1935
Buch-, Verlags- und Akzidenzdruckerei Eduard Seibert, Gießen, Ederstraße 3

Aus dem veterinär-pathologischen Institut der Universität Giessen
Direktor: Professor Dr. Curt Krause

Über bösartige Neubildungen der Schilddrüse des Hundes.

Dissertation

zur Erlangung der Doktorwürde
der
veterinär-medizinischen Fakultät
der
Ludwigs-Universität zu Giessen

vorgelegt von

Harry Woltmann
approbierter Tierarzt aus Parensen, Kreis Göttingen.

Giessen 1935
Buch-, Verlags- und Akzidenzdruckerei Eduard Seibert, Gießen, Ederstraße 3

Gedruckt mit Genehmigung der veterinär-medizinischen Fakul
zu Giessen.

Referent: Professor Dr. Curt Krause.

Meinem lieben Vater,
dem im Weltkrieg als Lt. d. R. Gefallenen
und meiner lieben Mutter
in Dankbarkeit gewidmet.

Inhaltsverzeichnis.

I. Einleitung . . . . . Seite 1

II. Schrifttum über echte Neubildungen der Schilddrüse des Hundes . . . . . „ 3

III. Eigene Untersuchungen . . . . . „ 15
1.) Material und Untersuchungstechnik
2.) Beschreibung der untersuchten Fälle
3.) Untersuchungsergebnisse

IV. Zusammenfassung und Übersichtstabelle . . . . „ 29

V. Schrifttumverzeichnis . . . . . „ 41

VI. Lebenslauf . . . . . „ 47

VII. Lichtbilder . . . . . „ 48

Einleitung.

Es ist eine Tatsache, daß gerade die innersekretorischen Drüsen, darunter nicht zum wenigsten die Schilddrüse, in der medizinischen Forschung der letzten beiden Jahrzehnte bevorzugt worden sind. Kein Wunder, daß auch die pathologische Anatomie sich dieser Organe näher angenommen hat.

Wenn nun bei der Schilddrüse gerade die Pathologie der Geschwülste eine bevorzugte Rolle zu spielen pflegt, so hängt dies größtenteils wohl damit zusammen, daß bei diesem Organ der Geschwulstbegriff seine Eigenheiten hat, indem oft nur die äußere Form den Begriff: „Geschwulst" beherrscht, und Neoblastome wie Hyperplasien und Hypertrophien ihm schlechthin als „Struma" eingegliedert werden.

Der Begriff „Struma", der noch heute vom Kliniker auf jede länger dauernde Anschwellung der Schilddrüse angewendet wird, hat nach Wegelin (1926) in der pathologischen Anatomie in dem Sinne Geltung, daß teils diffuse und knotige Hyperplasien, teils echte Geschwülste mit diesem Namen belegt werden. Als echte Geschwülste bezeichnet Wegelin solche Gewebsneubildungen, welche sich gegenüber den einfachen Hyperplasien durch ihre circumscripte Entstehung und ihr selbständiges Wachstum auszeichnen. Zwar hatte Virchow in seiner Geschwulstlehre die Struma von den bösartigen Geschwülsten abgegrenzt; doch konnte sich diese Trennung bei Klinikern und Pathologen nicht völlig durchsetzen, so daß noch heute von manchen Pathologen auch die bösartigen Neubildungen der Schilddrüse mit dem Namen: „Struma" belegt werden. Dies hat gewiß eine gewisse Berechtigung insofern, als es zuweilen, insbesondere in den Anfangsstadien, außerordentlich schwer ist, zwischen einfacher Hyperplasie und echter bösartiger Geschwulstbildung scharf zu trennen, darf aber nicht zu einer Verwässerung des Neoblastom-Begriffes bei den Schilddrüsentumoren führen.

Durchsieht man ferner das Schrifttum über echte Neubildungen in der Schilddrüse der Tiere bzw. des Hundes, so kann man feststellen, daß sie zwar in den letzten Jahrzehnten zunehmend Berücksichtigung finden, daß aber die Kenntnisse über Tumorentwicklung, klinisches

Bild sowie Pathohistologie und Histogenese im ganzen doch noch recht unzureichend geblieben sind, zumal eingehendere histologische Untersuchungen erst spät einsetzten.

Daß die Schilddrüsengeschwülste des Hundes an sich bevorzugt behandelt worden sind, darf nicht verwundern; kommen doch beim Hunde nicht allein Tumoren überhaupt, sondern gerade die Schilddrüsengeschwülste, einerlei welchen Charakters, besonders häufig zu Gesicht. Bei der großen Bedeutung des Hundes als Versuchstier in der medizinisch-biologischen Forschung muß es unter diesen Umständen für die experimentelle Pathologie und Physiologie von größter Wichtigkeit sein, über alle beim Hunde spontan vorkommenden Schilddrüsenveränderungen genauestens unterrichtet zu werden. Schließlich war ein Anlaß zur Untersuchung und Bekanntgabe der unten beschriebenen Fälle auch insofern gegeben, als für die Schilddrüsengeschwülste die Frage ihrer geographischen Verbreitung von besonderem Interesse ist und Neoblastome der Thyreoidea des Hundes in einem verhältnismäßig kurzen Zeitraum, d. h. innerhalb eines Jahres bei den Sektionen im veterinär-pathologischen Institut der Universität Gießen zur Beobachtung kamen.

Es ist mir eine angenehme Pflicht, Herrn Professor Dr. Krause für die Ueberlassung des Themas und des Untersuchungsmaterials meinen besonderen Dank auszusprechen. Zugleich danke ich ihm auch bestens für die Anteilnahme und freundliche Unterstützung, die er mir bei der Arbeit und der Anfertigung der photographischen Aufnahmen zuteil werden ließ. Zugleich möchte ich auch Herrn Geh. Med.-Rat Professor Dr. Pfeiffer für die Ueberlassung der klinischen Unterlagen zur Bearbeitung des ersten Falles meinen ergebensten Dank aussprechen.

Schrifttum über echte Neubildungen der Schilddrüse des Hundes.

Schon im ältesten Lehrbuch der pathologischen Anatomie der Haussäugetiere von Gurlt aus dem Jahre 1831 wird gesagt, daß die Vergrößerung der Schilddrüse, die man Kropf (Struma, Bronchocele) nennt, bei Hunden bisweilen vorkomme. In Lyon habe man sie bei einem alten Hunde wenigstens um das zehnfache vergrößert gefunden, wobei das Zentrum der Schilddrüse einen Knochenkern enthielt, der ungefähr den vierten Teil des Ganzen ausmachte. Gurlt selbst hat bei Hunden und Ochsen beträchtliche Vergrößerungen teilweise mit Verknöcherungen gesehen. Sonstige nähere Angaben fehlen noch.

Unter den späteren Autoren sei an erster Stelle Siedamgrotzky (1872) genannt, welcher ein „Osteoidchondrom" der Schilddrüse eines Hundes beschreibt. Beide Lappen waren vergrößert und schoben sich kaudalwärts über die Luftröhre hinweg, während der Schlund sich zwischen diesen Lappen hindurchkrümmte. Während der linke, kleinere Lappen eine knochenähnliche Konsistenz hatte, setzte sich der rechte Lappentumor aus teils knochenharten, teils knorpeligen Bestandteilen zusammen. Auffallend war noch, daß in dem Schilddrüsentumor unter Zunahme des Markgewebes Cysten festgestellt wurden. Histologische Untersuchungen fehlen. Bedeutsamer ist ein zweiter Fall, den ein „Epitheliom" der Schilddrüse eines Pudels mit sekundären Neubildungen an den Venenwänden des Halses betrifft. Die Geschwulst nahm die ganze untere Halsfläche ein, reichte vom Kehlkopf bis zum Brustbein und lag etwas mehr nach links. Der Tumor schloß in der oberen Hälfte die mehr nach rechts abgebogene Luftröhre, den Kehlkopf und den Schlund in sich ein. Auf der unebenen Oberfläche fielen vor allem die stark geschlängelten und meist erweiterten Venen auf, die an einzelnen Stellen von den höckerigen Geschwulstmassen durchbrochen waren. Die regionären Lymphknoten sollen keine Metastasen enthalten haben.

Eberth (1872) hatte bei einem Hunde ein primäres „Epitheliom" der Schilddrüse mit sekundären Knoten in der Lunge beobachtet, die nach Ansicht des Autors ihrerseits wiederum „Schild-

drüsengewebe“ aufwiesen. Der rechte Tyreoidealappen bildete einen überhühnereigroßen, der linke einen gut gänseeigroßen, mässig festen Tumor, an dessen Oberfläche mehrere bleistiftdicke Venen verliefen, die auf größere Strecken mit weißlichen Thromben von dem Aussehen der Geschwulstmasse vollkommen ausgefüllt waren. Der Durchschnitt zeigte in einem spärlichen Bindegewebe weißliche Knoten von markiger Konsistenz. In den Lungen befanden sich zahlreiche meist oberflächlich gelegene hirsekorn- bis bohnengroße, weißlich abgesetzte Knoten.

Mikroskopische Präparate dieser Neubildung der Schilddrüse zeigten in einem spärlichen Stroma hohle Zellstränge und rundliche Follikel, die neben vollkommen isolierten kleinen Follikeln und kleinen runden Zellhaufen teils hohle, teils solide Sprossen trugen. Kolloid war nur wenig in den Follikeln und Zellhaufen vorhanden. Die Knoten der Lungen boten zum Teil einen ganz übereinstimmenden Bau, doch fiel hier die große Anzahl runder kleiner Follikel von ziemlich gleichem Durchmesser neben kleinen, leicht abgeplatteten Zellen auf.

Johne hat in der Zeit von 1882 bis 1903 im ganzen 25 Fälle aus Dresden von bösartigen Schilddrüsentumoren mit Metastasenbildung in verschiedenen Organen beim Hunde bekanntgegeben und als „Karzinome“ angesprochen. Zumeist saßen die Metastasen in den Lungen (23mal), in der Milz (4 mal), in Leber, Niere und Lymphknoten (je 3 mal), im Hoden und in der Haut (je 1 mal). Außerdem hat J. noch 9 weitere „Karzinom“-Fälle ohne Metastasen angeführt. Dieser Zusammenstellung von Schilddrüsenneubildungen kommt allerdings insofern nur beschränkter Wert zu, als über eine histologische Untersuchung nichts erwähnt wird.

Zahn (1886) hat eingehend ein „Chondro-Osteoidsarkom“ eines Hundes beschrieben. Die fast mannskopfgroße (?), teilweise verkalkte und verknöcherte, z. T. aber auch weiche und blutreiche Geschwulst knirschte beim Durchschneiden und hatte die Trachea stark abgeplattet. In einer aus der großen unteren Geschwulst kommenden Vene war ein kleiner der Wandung anhaftender Thrombus aufzufinden. Die Lungen waren nahe der Oberfläche mit zahlreichen stecknadel- bis hühnereigroßen, weißlichen und roten Knoten durchsetzt. Alle übrigen Organe waren metastasenfrei. Der mikroskopische Befund besagt, daß sich an der Peripherie der Ge-

schwulstmasse derbes, zellarmes Bindegewebe findet, das sich in Form von breiten Zügen ins Innere der Geschwulst fortsetzt und dazwischen verkalktes und unverkalktes Bindegewebe enthält. In den Maschen des Knorpelgewebes liegen an vielen Orten kleine Rund- und Spindelzellen mit bräunlichem Pigmentkörnchen. Die größeren weißlichen, etwas derben Knoten in der Lunge enthalten neben zelligem Bindegewebe hyalines und osteoides Knorpelgewebe. Die kleineren weißen und roten Lungenmetastasen bestehen dagegen nur aus kleinen Rund- und Spindelzellen.

Weitere statistische Angaben über die Häufigkeit der Schilddrüsen-Karzinome im Verhältnis zu den übrigen Karzinomen finden wir bei Sticker (1902). Er stellte aus den Jahren 1886—1890 sechs „Karzinomfälle" der Schilddrüse beim Hunde mit Metastasenbildung zusammen, die von Schütz im Berliner pathologischen Institut gesammelt worden waren. In allen 6 Fällen fanden sich erbsen- bis haselnußgroße Lungenmetastasen, in 3 Fällen Metastasen bis Haselnußgröße in der Milz.(?) In 2 Fällen war die V. jugularis mit Geschwulstmassen durchwachsen, und in einem Fall fand sich eine hühnereigroße Anschwellung in den Bronchiallymphknoten. Nach Sticker entfallen 4,1 % aller Primärkarzinome auf die Schilddrüse. Derselbe Autor hält das Auftreten von malignen Schilddrüsentumoren für endemisch, was sich durchaus erklären ließe, da sich ein Karzinom auf dem Boden einer strumös entarteten Schilddrüse entwickeln kann. Als Beispiel führt er den Unterschied zwischen dem Berliner und Dresdener Befund an: „Von 32 Fällen maligner Hundestrumen wurden in Dresden von Johne 24 und unter 1300 in Berlin obduzierten Hunden nur 5 gefunden".

Hutyra (1892) beschreibt ein metastasierendes „Medullarkarzinom" eines 12 Jahre alten Neufundländers, das Uebergänge von adenomatöser zu karzinomatöser Struktur zeigte. Die primäre Neubildung des linken Schilddrüsenlappens wird als medulläres Karzinom bezeichnet, während die Lungenmetastasen z. T. das typische Bild der Adenome zeigten. Nach der Darstellung des Autors soll sich zuerst im linken Schilddrüsenlappen ein Adenom, später aber ein Karzinom entwickelt haben. Der innere, in die Vena jugularis gewucherte Teil zeigte das Bild des medullären Karzinoms, während andere Teile sich als Adenome darstellten. Von den Lungenmetastasen in Form zahlreicher, erbsen- bis haselnußgroßer, scharf umschriebener fester Knoten zeigten nur die größeren ebenfalls die

Struktur des Medullarkrebses, während die kleineren jüngeren in ihrem Bau mehr dem normalen Schilddrüsengewebe entsprachen. Durch die Vergrößerung der Schilddrüse war eine Verdrängung und partielle Stenose des Kehlkopfes und der Luftröhre eingetreten.

Ueber das von Cadiot (1893) mitgeteilte Primärsarkom der Schilddrüse eines Hundes mit Metastasenbildung in Lungen und Herz habe ich nähere Angaben nicht ermitteln können.

Cuillé und Sendrail (1898) beobachten bei einem alten Hunde eine linksseitige 12 : 8 cm große Neubildung der Schilddrüse mit stecknadelkopf- bis erbsengroßen Metastasen in den Lungen. Die Verfasser diagnostizieren den Tumor als kleinzelliges Rundzellensarkom.

Einen eigenartigen Fall eines Sarkokarzinoms der Schilddrüse bei einem 12 Jahre alten Terrier hat Wells (1901) beschrieben. Hier standen die beiden primären Geschwulstgewebe in engem Konnex miteinander, da an einigen Stellen das Spindelzellensarkom infiltrativ in das Karzinomgewebe hineingewachsen war. Beide Geschwulstmassen hatten Metastasen in verschiedenen Organen gesetzt, von denen diejenigen in den Halslymphknoten karzinomatösen, in den Lungen teils karzinomatösen, teils sarkomatösen und in Nieren, Herz und Dünndarm nur sarkomatösen Charakter hatten.

Zietzschmann (1903) fand bei einer 10 Jahre alten Dogge beide Schilddrüsen zu einer etwa faustgroßen Geschwulst mit höckeriger bezw. lappiger Oberfläche umgewandelt. Weiterhin waren die Lungen von erbsen- bis walnußgroßen Knoten übersät, die teils höckerig über die Oberfläche vorsprangen, teils im Parenchym eingebettet waren. Auffallend war, daß auch im Herzmuskel grauweiß gefärbte, teils streifenförmige, teils rundliche Herde vorhanden waren, von deren Schnittflächen sich ein trüber, milchiger Saft abstreifen ließ, der aus Epithelzellen bestand. Die mikroskopische Untersuchung ergibt einen aus einer bindegewebigen, alveolär angeordneten Grundsubstanz bestehenden Tumor, in dessen weitem Maschenwerk sich unregelmäßige Epithelzellen vorfinden. Es handelt sich in dem beschriebenen Fall zweifellos um ein typisches „Karzinoma simplex“ bezw. um eine karzinomatöse Infiltration des Myokards.

Einen ähnlichen Fall von einem Adenokarzinom mit Lungenmetastasen, wie ihn Hutyra beschrieben hat, führt Fröh-

ner (1904) an. In dem linken Lappen der Schilddrüse war eine adenomatöse Geschwulst; der innere, in die V. jugularis gewucherte Teil zeigte ein medulläres Karzinom. In der Lunge befanden sich teils adenomatöse, teils karzinomatöse Knoten.

Bei einem andern Hunde fand Petit (1907) die rechte Schilddrüse zu einer festen, karzinomatösen Geschwulst umgebildet, welche außerdem in ihrem Inneren Knorpel- und Knochenbestandteile enthielt. An der Obenfläche dieses Tumors, der in eine fibröse Kapsel eingebettet war, befand sich eine unveränderte Nebenschilddrüse. Verf. hat diese Neubildung als ein „Osteoepitheliom" bezeichnet. Jedoch dürfte nach Reinus dieser mitgeteilte Fall nach der beigefügten Zeichnung wohl als ein Karzinom der inneren Epithelkörperchen (Parastruma nach Langhans) anzusprechen sein, da sich zahlreiche unregelmäßige Epithelzellenanhäufungen der inneren Epithelkörperchen mit infiltrativem Wachstum in das teilweise verknöcherte Stroma vorfanden.

Guerrini (1908) beschreibt bei einem 8 Jahre alten Bernhardinerhund ein kleinzelliges Rundzellensarkom beider Schilddrüseniappen Die ganze Geschwulstmasse war von einer weißlich grauen Kapsel umgeben. Das Parenchym der Schilddrüse wurde durch ein homogenes, perlmutterartiges, derbes Gewebe ersetzt. An einzelnen Stellen fühlte sich die Drüse teigig an und sah beinahe speckartig aus. Weiterhin waren milchigweiße Zonen zu sehen, beim Ausdrücken quoll ein besonderer Saft heraus. An anderen Stellen waren ältere Hämorrhagien, Verkalkungszonen, einige Riesenzellen und bräunliche Pigmentzellen eingelagert. Die Epithelkörperchen waren in eine weißgelbliche Masse umgewandelt. Zweifellos handelt es sich in diesem Fall um eine Neoplasie sarkomatöser Art. Verf. ist der Ansicht, daß primär eine Hyperplasie des Bindegewebes der Schilddrüse stattgefunden habe, woraus dann später durch Metaplasie des hyperplastischen Bindegewebes ein Rundzellensarkom entstanden sein soll.

Bei 7 Hunden hat Bussano (1909) in der Schilddrüse Neubildungen gefunden und ihren Charakter mikroskopisch festgestellt. Es handelte sich einmal um ein „Epitheliom", einmal um ein „Karzinoma fibrosum," zweimal um ein „Karzinoma myxomatodes," und einmal um ein „Karzinoma parviglobocellulare" und einmal um ein „Karzinoma kolloidale" (Adenokarzinom). Nähere Angaben waren über diese Fälle leider nicht zu ermitteln.

Douvrll und Germain (1909) behandeln in einer größeren Arbeit zusammenfassend den generalisierten Krebs der Schilddrüse und betonen, daß diese Geschwülste beim Hund ziemlich häufig vorkommen und gern Metastasen in den Lungen hervorrufen. Sie berichten dabei über eine eigene Beobachtung an einem 6jährigen Hunde, dessen Schilddrüse mit den vergrößerten retropharyngealen Lymphknoten vereinigt war. Der linke Lappen war durch die Geschwulstbildung völlig in seiner Form verändert, der rechte schloß eine erbsengroße Geschwulst in sich ein. In den Lungen fanden sich zahlreiche miliare Metastasen. Weiterhin waren erhebliche Neubildungen in den Lymphknoten am Brusteingange, auf dem Brustfell, in der Leber und in der Milz nachweisbar. Sämtliches Geschwulstgewebe ähnelte dem normalen Schilddrüsengewebe und war kolloidbildend.

Sehr eingehende, mikroskopische Untersuchungen über die Vergrößerung der Schilddrüse bei Haustieren hat Woudenberg (1909) angestellt. Bei einer Sektion eines sehr alten Hundes, wobei Anamnese und Ätiologie allerdings unbekannt war, fand er zufällig ein Rundzellensarkom der Schilddrüse. Die Thyreoidea war nur wenig vergrößert, ungefähr pflaumengroß. Auf der Schnittfläche erkannte man einen nußgroßen weissen Tumor, der aus kleinen rundlichen Zellen bestand. Am Brusteingange waren die beiden Lymphknoten „vergrößert". Neben dem Tumor fand man Follikel, die mit einem hohen Zylinderepithel ausgekleidet waren. An der Grenze zwischen beiden Gewebsarten sah W. die kleinen runden Tumorzellen in die einzelnen Follikel eindringen.

Ähnlich dem von Wells beschriebenen Fall berichtet Schöne (1909) über ein Sarkokarzinom der Schilddrüse mit karzinomatöser Metastasierung in den Lungen bei einem Pudel unbekannten Alters. Es fand sich am Halse eine faustgroße, von der linken Hälfte der Schilddrüse ausgehende Geschwulst, welche zu einer starken Kompression des Oesophagus geführt hatte. Nur in den Lungen wurden zahlreiche, halberbsengroße Metastasen gefunden, die sämtlich subpleural saßen. Die oberen Zweidrittel der Geschwulst bestanden aus einer derben, weißlichgrauen, homogenen Masse, die infiltrativ in die umgebende Muskulatur hineingewachsen war und zur Kompression des Oesophagus geführt hatte. Scharf abgesetzt gegen diese sarkomatöse Neubildung schloß sich am unteren Pol eine kleinere, erheblich weichere Geschwulstmasse an, die in ihrem Gesamt-

An der linken Halsseite hinter der Kehlkopfpartie befindet sich eine reichlich mannsfaustgroße Anschwellung. Die äußere Haut lässt sich von der Geschwulst abheben. Die Konsistenz ist derb bis knochenhart. Die Geschwulst ist nur in der Seitenrichtung des Halses von ihrer Unterlage etwas verschiebbar, ihre Oberfläche ist glatt.

Im Röntgenbild fällt eine ungefähr 12 cm lange und 7 cm breite Geschwulst auf, die sich dicht kaudal vom Kehlkopf bis zur Brust latero-ventral der Trachea erstreckt.. Innerhalb dieser Geschwulstmasse sieht man in der größten Länge und Breite von ungefähr 5 cm deutliche wolkenartige und feinsplitterige Verschattungen. Einzelne körnige Massen haben sich im Zentrum des Tumors zu größeren, diffusen Herden vereinigt, während andere in der Peripherie aufgelockert erscheinen und am ventralen Boden zu einem schmalen Streifen zusammenlaufen. Die Trachea zeigt oberhalb der knöcheren Geschwulst eine 2—3 cm starke Abbiegung in dorsaler Richtung und verläuft dann allmählich wieder in ihrer ursprünglichen Lage.

Klinische Diagnose: Struma ossea.

Operation:

Der Patient wurde am 15. VII. 1934 operiert. Die linksseitige Geschwulst wurde größtenteils exstirpiert, wobei die Blutung mäßig war. In der Geschwulst war noch ein Blutungsherd, der beim Herauspräparieren angeschnitten wurde. Die Wundhöhle wurde dann austamponiert. Am Tage nach der Operation starb der Hund plötzlich.

Pathologisch-anatomischer Befund:

Hämmorrhagisches Oedem der Unterhaut vom Hals bis zur Brust reichend, teils mit Gasblasen durchsetzt. An der linken Halsseite eine gänseeigroße, tamponierte Wundhöhle mit schmutzig braunroten Blutgerinnseln an den Wandungen. Von diesen nach der Umgebung ausstrahlend, ein gangräneszierendes Oedem der Muskulatur. Hämosiderosis und Hyperplasia follicularis nodosa der Milz. Starke Hyperämie der Leber. Nephritis interstitialis chronica fibrosa diffusa. Myodegeneratio cordis. Mehrere milchig-weißliche, bis kirchkerngroße teils knorpel-, teils knochenharte, scharf abgesetzte, öfter von einem grauweißlichen Saum umgebene, rundliche, an der Oberfläche abgeplattete Knötchen in den Lungen, die zentral etwas stärker durchblutet sind. Regionäre Lymphknoten ohne Befund. Magen, Darm und

Gehirn ebenfalls ohne Befund. Innerhalb des linken Hodens eine etwa haselnußgroße, ockergelbe, scharf abgesetzte, nicht vorspringende Zwischenzellengeschwulst.

Schilddrüse (makroskopisch):

Die linke Schilddrüse weist die Größe eines Gänseeies auf, ihre Oberfläche ist vorwiegend glatt, an den Polen grobkörnig. Die Konsistenz ist knochenhart. Unter einer ungefähr ½ mm starken, bindegewebigen Kapsel liegt nochmals eine 2 mm breite Zone von feinporigem Gewebe. Daran schließt sich noch eine 6 -10 mm breite Knochenschale an, von der dann ins Innere spongiosaartig Bälkchen ziehen. Zwischen ihnen befindet sich eine blutig durchtränkte, krümelige oder feinkörnige Masse. Nach den Polen zu wird die Knochenschale etwas dicker. Innerhalb der knöchernen Massen sind noch Blutgerinnsel anzutreffen. Der rechte Schilddrüsenlappen ist etwas verkleinert, die Oberfläche glatt und glänzend, die Farbe gelbbraun, die Konsistenz vermehrt. Auf der Schnittfläche sind keine besonderen pathologischen Veränderungen zu erkennen. Epithelkörperchen konnten nicht mehr ermittelt werden. Ein Isthmus ist nicht vorhanden.

Histologischer Befund:

Schilddrüse:

Bei schwacher Vergrößerung zeigt sich, daß der normale Bau der Schilddrüse fast vollkommen verloren gegangen ist; nach der Peripherie zu sind nur ganz spärliche Reste von Follikeln vorhanden, die jedoch mit dem Tumor in keiner Verbindung stehen, vielmehr durch die gut abgesetzte Geschwulst und ihre äußere geradezu kapselförmige Begrenzung zu verschiedensten Schlauchformen zusammengedrückt werden.

Der Tumor selbst zeigt keinen einheitlichen Bau. Es treten abschnittsweise verschiedene Bilder auf, die durch Zellgehalt und Gehalt an Grundsubstanz voneinander abweichen. Die Gefäßversorgung ist gut, in manchen Abschnitten besonders reichlich. Damit stehen die vielfach zu beobachtenden Blutaustritte stärkeren und schwächeren Grades in Zusammenhang. Hier und da zeigen sich des öfteren besonders in der Nähe des Zentrums unscharf abgesetzte und unregelmäßig geformte Bezirke, in denen die Zellen degenerieren und zu Grunde gehen. An einzelnen Stellen des peripheren Kapsel-

gewebes sind Entzündungsvorgänge im Form lympho-leukozytärer Infiltrate sichtbar.

Der Grundcharakter des Geschwulstgewebes besteht in runden Zellen mit ziemlich großen kugeligen Zellkernen und verhältnismäßig reichem Protoplasma, das dort weniger hervortritt, wo die Zellkerne dichter liegen. Vielfach ist der Anschluß der Zellen an Gefäße deutlich erkennbar, indem sie sich mantelartig um die Gefäße anhäufen. Während sich die Zellen hier und da zu dichten Haufen gruppieren, erscheinen sie an anderen Stellen wieder lose verstreut. Zwischen den Zellen sammelt sich eine homogene, eosinophile Grundsubstanz an, in die ballonartige aufgeblähte Zellen bei schwindender Kernfärbung eingebettet sind. Die Menge der Grundsubstanz wechselt erheblich, von schmalen Spangen und Septen bis zu ausgedehnten, verhältnismäßig zellarmen Flächen. Sie hat dazu die Neigung zu verkalken, was in Form von schmalen, verzweigten Streifen oder von schwammartigen Strukturen geschieht.

Lunge:

Bei schwacher Vergrößerung sieht man im Lungengewebe gut abgesetzte, wenn auch nicht immer abgekapselte, knorpelig-knöcherne Knoten. Sie sind von flach zusammengedrücktem geschichtetem Lungengewebe umgeben, das starken Blutgehalt und in einzelnen Alveolen Blutaustritte aufweist. Das Geschwulstgewebe sucht verschiedentlich auf die Wände der angrenzenden Alveolen überzugreifen.

Die Metastasen zeigen eine deutlich alveoläre Struktur; mitunter sogar zwiebelschalenartige Schichtungen innerhalb der alveolären Einheiten. Das Gewebe ist knorpelartig. An der Peripherie der Grundeinheiten erscheint es zellreich, nach dem Zentrum zu reicher an Grundsubstanz unter Absterben der Zellkerne und zunehmender Kalkbindung. Blutaustritte in die Grundsbstanz sind recht häufig, zumal das Stroma zwischen den Tumoralveolen sehr gefäßreich ist.

II. Fall.

Vorbericht:

Am 19. 1. 35 wurde ein Hund zur Tötung wegen hohen Alters in das veterinär-pathologische Institut der Universität zu Gießen eingeliefert. Durch Rückfrage bei dem Besitzer konnte ich folgende Anamnese erheben:

Der Hund ist von klein auf bei ein und demselben Besitzer in guter Pflege und Behandlung gewesen. Seit 4 Jahren, ungefähr vom 11. Lebensjahr ab, besteht unterhalb der Kehlkopfgegend an der rechten Halsseite eine Anschwellung, die schließlich doppeltfaustgroß geworden war. Bei der Berührung der Geschwulst ist keine Schmerzhaftigkeit festzustellen. In der letzten Zeit hat der Hund namentlich nach der Wasser- und Nahrungsaufnahme öfters Schleim erbrochen. Außerdem war das Allgemeinbefinden in der Weise gestört, daß der Hund den Kopf herunterhängen ließ, oft röchelnde Geräusche während des Schlafes von sich gab, geringen Appetit zeigte und weniger auf seine Umgebung achtete.

Sektionsbefund.

Aeußere Besichtigung:

Großer, rötlich-schwarzer Airedale Terrier, Rüde, zirka 15 Jahre alt, ohne besondere Abzeichen. Körperbau kräftig, Ernährungszustand gut, Haarkleid gekräuselt. Totenstarre und Fäulnis nicht vorhanden, Konjunktiven blaßrot, Sclera bläulich-weiß. Maulhöhle ohne fremden Inhalt. Zunge auf der linken Seite heraushängend. Vom Kehlkopf abwärts erstreckt sich bis zum Brusteingang unter starker linksseitiger Verbiegung der Luft- und Speiseröhre eine doppeltfaustgroße Umfangsvermehrung. Die darüber gelegene Haut ist ohne Veränderungen, abziehbar und elastisch.

Innere Besichtigung:

In der Bauchhöhle kein fremder Inhalt. Lage der vorliegenden Teile unverändert. Bauchfell glatt, glänzend und durchscheinend. Zwerchfell nach der Brusthöhle vorgewölbt. In der Brusthöhle kein fremder Inhalt. Lage der vorliegenden Teile ebenfalls unverändert. An der Brustwandinnenfläche sieht man namentlich auf der rechten Seite im Bereich der 3.—8. Intercostalräume zahlreiche hirse- bis hanfkorngroße, bläulich-weißliche, vielfach reihenartig hintereinander gelegene Auflagerungen, die sich von dem roten Muskelgewebe gut abheben und eine knorpelhafte Konsistenz besitzen. Einzelne Knötchen konfluieren an einigen Stellen miteinander zu größeren perligen Gebilden. Weiterhin ist auch das Mediastinum von unzähligen kleinen, hanfkorngroßen, z. T. perlschnurartig angeordneten, weißlichen Knötchen durchsetzt. Die Lungen sind gut retrahiert. Unter der unveränderten Pleura sieht man nur einige, scharf vom normalen

Lungengewebe sich abhebende erbsen- bis kleinhaselnußgroße Erhebungen, die am zusammengefallenen Lungengewebe zirka 2—4 mm die Oberfläche überragen. Konsistenz der Herde fest, Schnittflächen matt-glänzend. Beim Durchtasten der Lunge fühlt man noch weitere hirsenkorn- bis linsengroße, scharf abgesetzte Knötchen von harter Konsistenz. Schnittflächen der übrigen Lungenteile glatt und feucht. Auf Druck entleert sich aus den Bronchien eine schaumige Flüssigkeit. Die Lymphknoten der Bifurkation sind wenig vergrößert. Im Inneren ist ein erbsengroßer scharf abgesetzter, weißlicher Herd eingelagert. Im Herzbeutel einige ccm einer bernsteinfarbenen, klaren Flüssigkeit. Magen wenig mit breiigen Futtermassen gefüllt, Magenschleimhaut stark in nicht verstreichbare Falten gelegt und mit schleimigen Massen bedeckt. Dünndarm geringe dünnbreiige, mehr gelbbraune Inhaltsmassen enthaltend, Schleimhaut gleichmäßig verdickt, schwach gerötet und mit trübem Schleim überzogen. Unter der nur unter Substanzverlust abziehbaren Kapsel der Nieren kleine lineare, grauweiße Einziehungen; Rindenschicht verschmälert. Geschlechtsorgane ohne Befund.

Schildrüse (makroskopisch):

Die Schilddrüse mit Zungenrest, Speiseröhrenrest und anliegendem Luftröhrenstück wiegt 737 g.

Die rechte, bedeutend vergrößerte Schilddrüse von längsovaler Form hat eine Länge von 14 cm und eine Dicke von 8,5 cm. Die Oberfläche ist ziemlich glatt. Gefäße und Nerven verlaufen im Bogen über die Außenseite der Geschwulst. Am ventralen Boden der Schilddrüse sieht man in der Mitte eine Einschnürung, die in schräger, dorsaler Richtung verläuft. Die Trachea biegt im Bereich der Schilddrüsengeschwulst gleich hinter dem Pharynx 2,5 cm von der Mittellinie scharf nach links ab. Gleichzeitig sieht man eine starke Abplattung und Erweiterung der Trachea und stellt an dieser Stelle eine intensivere Verknöcherung der Knorpelringe fest, die eine fast zusammenhängende Knochenplatte bilden. Auch ist der Oesophagus nach links verlagert. 15 cm nach dem Kehlkopf kehrt er wieder in seine normale Lage zurück. Hinsichtlich der Konsistenz zeigt der kraniale Teil eine derbe bis knochenharte Beschaffenheit, während die kaudale Hälfte einen fluktuierenden Sack abgibt. Auf der Schnittfläche sieht man zwei scharf voneinander abgesetzte, verschiedenartige Abschnitte. Die kaudale Hälfte wird von einem blasenartigen

Hohlraum von 8 cm Durchmesser eingenommen, der von einer 2 mm starken Schale gegen den kranialen Teil abgesetzt ist. Nach der Formalinfixation ist der Hohlraum von einer homogenen, grauweißlichen, gallertartigen Masse angefüllt, in der sich am Boden der Blase eine 2,5 cm hohe lehmfarbene, griesartige Masse abgesetzt hat, die noch von einer bis 2 mm dicken, dunkel-lehmfarbenen Masse überschichtet wird. Die Innenfläche der Blase ist rauh, und enthält dunkelgelbe körnige Niederschläge, die aus Cholesterinkristallen bestehen. Der andere scharf abgesetzte Teil mit einer Polbreite von 4,5 cm weist eine sehr mannigfaltige Gewebsstruktur auf. An einigen Stellen erscheint die Schnittfläche glatt, an anderen etwas feinkörnig. Der gesamte Inhalt wird durch eine von dem kranialen Pol einziehende Kapselfalte von 2—3 mm Stärke in einen dorsalen und ventralen Abschnitt geteilt.

Der dorsale Abschnitt zeigt im großen ganzen eine graurötliche, 5—6 mm breite Außenzone, die aber an der ventralen Seite durch braunrote Gewebszüge des Restparenchyms mit kleinen, erbsengroßen, kolloidgefüllten Cysten unterbrochen wird. Das Zentrum wird von einer feinkörnigen Masse eingenommen, die hier und da eine knöcherne Beschaffenheit zeigt.

Im ventralen Abschnitt fallen vor allem 5—6 rosettenartige, grau-weißliche Gebilde auf, die voneinander durch schmale Granulationsgewebszüge abgesetzt sind und in sich selbst noch durch gefäßreiche Bindegewebszüge aufgeteilt werden; zum Teil sammeln sich diese Züge sternartig im Zentrum. Zwischen diesen rosettenartigen Gebilden, die Knoten bis zu 15 mm Durchmesser entsprechen, liegt ein 4 mm großer, kugeliger Herd, der von einer chromgelben, feinkörnigen Masse kapselartig abgesetzt und mit einer ockergelben, körnigbreiigen Masse ausgefüllt ist, die aus Cholesterinkristallen besteht. Am kraniokaudalen Pol befindet sich im Schilddrüsenkapselgewebe ein erbsengroßes, gutabgesetztes Knötchen, das mit einer homogenen, mahagonifarbenen Masse angefüllt und als eine Glandula parathyreoidea anzusprechen ist. Am oralen Pol findet sich in dem den Tumor umhüllenden Gewebe im Querschnitt einer Vene ein Thrombus von 3 mm Durchmesser. In dem rechten retropharyngealen Lymphknoten von 5 cm Länge und 2 cm Dicke lassen sich drei gut abgesetzte, etwa erbsengroße Herde erkennen, die über die Schnittfläche hervorquellen und ein rostgeflecktes grau-gelbliches, elastisches Grundgewebe besitzen.

Die linke Schilddrüse besitzt eine Länge von 6,5 cm, eine Höhe von 3,5 cm und eine Dicke von 2,3 cm. Auf der Oberfläche sind einige kleine braunrote Höcker zu sehen. Die Konsistenz ist derb mit einem etwas elastischen fluktuierenden Teil am oralen Pol. Am oralen Ende der Schilddrüse liegt das äußere Epithelkörperchen von ungefähr Maiskorngröße (9 mm lang und 6 mm dick). Das innere, etwas kleinere Epithelkörperchen liegt in der Mitte an der Luftröhre zugekehrten Seite und hat eine Länge von 7 mm und eine Dicke von 5 mm. Auf der Schnittfläche sieht man zwei rundliche cystöse Gebilde, die von einer kaffeebraunen Masse angefüllt sind. Der kranial gelegene, kugelrunde Teil hat einen Durchmesser von 2,5 cm, während der kaudal gelegene, mehr bohnenförmige Teil ein Durchmesser von 2,2 cm aufweist. Die Cysten selbst sind von einer ½ bis 1 mm dicken Kapsel umgeben und in ein fleischiges, graurotes Gewebe eingelagert.

Histologischer Befund.

Schilddrüse:

Das histologische Bild der tumorhaft umgewandelten rechten Schilddrüse ist außerordentlich mannigfaltig; normales Schilddrüsengewebe ist nirgends anzutreffen. Verschiedentlich ist wohl noch ein gewisser follikulärer Grundaufbau herauszufinden; jedoch auch an solchen Stellen besteht bereits eine weitgehende Veränderung des Zwischengewebes. Aus der Fülle von Formen kann man folgende Haupttypen herausschälen.

An erster Stelle stehen die Knochenbälkchen, die sich durch mannigfache dünne Stränge zu einem schwammigem Gefüge zusammenfinden, aber auch sehr oft verbindungslos aus der Grundsubstanz heraustreten, welche von polygonalen Sarkomzellen gebildet wird. Diese Knochenbälkchen, mit der Knochengrundsubstanz vereint, liegen schwammartig in das von den Sarkomzellen durchwucherte Grundgewebe eingebettet, in welchem hier und da vielkernige, Riesenzellen mit zentralen Lagerung der Kerne vorkommen. Die Richtung der wuchernden Zellen paßt sich zuweilen noch dem früheren follikulären Hohlraumsystem an, so daß nun diese Follikelräume ganz verschwinden. An vereinzelten Stellen kommt es auch zu deutlich knorpelartigen Strukturen und zwar in unmittelbarer Vereinigung mit den oben genannten homogenen, verkalkenden Spangen.

Ein anderer Grundtyp von Veränderungen besteht in der üppigen Wucherung des follikulären Gewebes zu großen massiven Herden. Diese sind von dicht bei einander liegenden, drüsenartigen, mit kubischem Epithel ausgekleideten Zellzügen erfüllt, die mit iso- und anisotropen Fett stark infiltriert sind. Kolloid ist nicht mehr anzutreffen. Hier und da tragen diese epithelbekleideten Räume viel verästelte Vorsprünge, wie wir sie von der Hypertrophie der Prostata oder den Gallengängen bei Coccidiose kennen.

Ein dritter Typ von Veränderungen ist dadurch gekennzeichnet, daß im Zentrum größere Wucherungsherde ein ausgedehnter fettiger Zerfall unter reichlicher Ablagerung von Chlolerterinkristallen und Lipoiden stattfindet. Dieses Bild ähnelt wieder ganz an dasjenige bei den Cholesteatosen der Lunge und der Haut der Fleischfresser, wie sie Krause zum ersten Mal vom Hunde, der Katze und dem Bären beschrieben hat. Dabei wird die Peripherie solcher cholesteatotischer Zentren bald mehr von rein sarkomatösem Gewebe, bald mehr von den oben genannten fettig infiltrierten Epithelzellen gebildet. Auffallend ist bei diesem Zerfall der Austritt von Blut.

Das vierte Formenprinzip besteht in einer sarkomatösen Umwandlung des durch den Tumor allenthalben hindurchziehenden und die einzelnen Formeneinheiten umgebenden Stromas. Man hat den Eindruck, als ob dieses Stroma die Gleitbahn für die schrankenlose Wucherung der Sarkomzellen abgebe. Hier und da halten sich dabei die Wucherungsprozesse eng an die Gefäßscheiben. In diesen sarkomatösen Stromazügen sind des öfteren noch epitheliale und alveoläre Einheiten anzutreffen.

Metastasen:

In den Metastasen des rechten regionären Halslymphknoten ist die ursprüngliche Lymphknotenstruktur kaum noch erkenntlich. Der Knoten erscheint bald stärker, bald schwächer, dichter oder lückenreicher vom Tumorgewebe durchwuchert. Den Hauptanteil bildet dabei ein eigentümliches Gewebe, das an einzelnen Stellen noch an Schilddrüsengewebe erinnert; jedoch mit dem Unterschiede, daß die üblichen rundlichen Follikelräume hier zu ganz variablen, meistens sogar zu kleinen, kaum sichtbaren Räumen und Spalten umgewandelt erscheinen, wobei dem septalen Bindegewebe drüsenähnlich bald niedrige, bald mehr kubische Zellen aufliegen und auch

eindruck noch etwas an Schilddrüsengewebe erinnerte. Es fielen in den epithelialen Massen einzelne Inseln auf, in denen inmitten fibröser Züge Kalk-Einlagerungen zu erkennen waren. Die Grenze zwischen den beiden verschiedenartigen Geschwulstteilen war scharf, aber unregelmäßig. An einzelnen Stellen war zwischen beiden eine mehrere mm dicke fibröse Wand eingeschaltet, an anderen stießen die beiden verschiedenen Gewebstypen hart aneinander, ohne sich jedoch zu durchflechten. Die größere Geschwulstmasse stellte ein großzelliges Spindelzellensarkom, die kleinere ein Karzinom mit partiellen Ossifikationen des Stromas dar.

Auch mikroskopisch waren Sarkom und Karzinom scharf voneinander getrennt. Die Zellen des Spindelzellensarkoms waren groß und in Bündeln angeordnet, welche sich in mannigfacher Weise durchkreuzten. An den Randpartien fanden sich zwischen den Geschwulstelementen die Reste zahlreicher, im Untergang begriffener Muskelfasern. Beim epithelialen Tumor sah man quer und längs getroffene, schlauchartige, von kubischen Zellen ausgekleidete Gebilde. An vielen Stellen waren die Epithelien feinpapillär gewuchert, an anderen war es zur Bildung solider Krebsmassen gekommen. Nach diesem Befund in der Schilddrüse erwartete Sch. in den Lungenmetastasen, entsprechend dem Ueberwiegen der sarkomatösen Neubildung in der Thyreoidea, hauptsächlich Sarkome neben Mischtumoren zu finden. Zu seiner Ueberraschung boten jedoch sämtliche untersuchten 26 Metastasen das Bild eines Karzinoms vom Typus des primären Schilddrüsenkarzinoms dar. Diese Metastasen waren insofern noch interessant, als sich zwei Typen unterscheiden ließen; die einen entsprachen den etwas spärlichen, nach dem Typus des Adenoms gebauten Teilen des Primärtumors, und enthielten z. T. kleine Cysten; die anderen zeigten genau den aufgelösten Bau wie die Hauptmasse des primären Karzinoms.

Lindsay und Mac Leod (1910) berichten ebenfalls über ein „Sarkokarzinom“ der Schilddrüse klinisch und pathologisch-histologisch bei einer 4 jährigen Bulldogge. Die Palpation der Anschwellung in der rechten Halsseite ergab einen deutlich fühlbaren, frei beweglichen Tumor. Der rechte Schilddrüsenlappen stellte einen ovalen Körper von etwa 7,5 Zentimeter Länge und 2,5 Zentimeter Breite mit zum Teil harter Konsistenz dar. Im mikroskopischen Schnitt sah man ein ausgesprochen star-

kes Wachstum des Stromas, das zellreiche proliferierende Massen enthielt. An einzelnen Stellen hatte das Gewebe den Charakter eines gemischten Sarkoms und Karzinoms. Die meisten Follikel waren mit kolloidaler Substanz gefüllt, nach dem Zentrum der Drüse schienen sie verlängert und bildeten Kerntrümmermassen. Einer der regionären Lymphknoten war mit würfelförmigen Krebszellen infiltriert. Die rechte Lunge zeigte verstreut gelegene, 4—5 harte, bohnengroße Knötchen, die aus Epithelzellen mit einer drüsenähnlichen Anordnung bestanden. Jeder einzelne Knoten war vom alveolären Lungengewebe abgegrenzt und wies keine Kolloidmasse auf. Die Zellen hatten dieselben Formen wie die der Schilddrüsenfollikel. Das von Lindsay und Mac Leod mitgeteilte Sarkokarzinom spricht Reinus als „Karzinoma scirrhosum" an, da histologisch außer von karzinomatöser Struktur des Parenchyms nur von starker Wucherung des Stromas die Rede ist, ohne daß aus der Beschreibung hervorgeht, daß das Stroma sarkomatös verändert war.

Um die Häufigkeit und den Bau der Schilddrüsentumoren festzustellen, hat Schaaf (1910) im ganzen 500 Hunde untersucht. Von diesen Hunden waren 7 % mit strumösen Schilddrüsen behaftet; davon waren 83 % gutartiger und 17 % bösartiger Natur. Die Untersuchungen hatte Sch. in der Fleischvernichtungsanstalt zu Bern vorgenommen, wo täglich eine größere Menge toter Hunde eingeliefert wurden. Am häufigsten waren Foxterrier, Spitz, Dackel und Bastarde vorhanden. In allen Fällen, in denen er eine Vergrößerung der Schilddrüse feststellen konnte, wurden alle Organe einer genauen Untersuchung unterworfen. In seiner Arbeit berichtet er eingehend über 6 besondere Fälle von bösartigen Schilddrüsentumoren mit Metastasenbildung in verschiedenen Organen, die sich auf 4 „Struma maligna", ein „Osteochondrosarkom" und ein „scirrhöses Karzinom" verteilen. Verf. hat beobachtet, daß die Metastasen in den sämtlich von ihm gesammelten Fällen die Lungen betrafen. Die einzelnen Knoten waren meist erbsen- bis haselnußgroß und hoben sich gut vom Lungengewebe ab. In zwei Fällen waren neben den Lungen die Nieren, und in dem Karzinom-Falle auch die Leber, Milz und Bauchspeicheldrüse von Metastasen betroffen. In keinem der verzeichneten Fälle hatte Sch. trotz sorgfältiger Beobachtung eine Metastasierung im Knochenmark, das beim Menschen so häufig der Sitz von Schilddrüsenmetastasen ist, vorgefunden.

Kegel (1911) berichtet über ein primäres Karzinom der Schilddrüse bei einem 11jährigen Dachshund mit Einbruch in die Halsvenen und Metastasierung in den Lungen, in den cervikalen Lymphknoten der linken Halsseite, in Milz und beiden Nieren. Dieser Patient soll nach Angabe des Besitzers seit 9 Monaten stark abgemagert gewesen sein und in letzter Zeit an starken Atembeschwerden gelitten haben. Die Schilddrüse war im Bereich beider Lappen vergrößert, namentlich auf der linken Seite, deren Lappen 9 cm lang und 4,5 cm breit war. Beide Lappen wiesen einen meist gut umschriebenen Knoten auf. Die linke Jugularvene war mit der Schilddrüse stark verwachsen und von hellgrauen, etwas derben Massen ausgefüllt. Die linken cervikalen Lymphknoten waren bis haselnußgroß, zeigten auf der Schnittfläche ein weißliches, homogenes Gewebe von demselben Charakter wie die Geschwulstknoten in der Thyreoidea. Beide Lungen waren von unzähligen stecknadelkopf- bis walnußgroßen, weißen Knoten durchsetzt. Ebenso fanden sich unter der Oberfläche beider Nieren mehrere erbsen- bis haselnußgroße weißliche Knoten, angeblich auch in der Milz (?). Verf. glaubt die Metastasenverteilung so zu erklären, daß die Tumorzellen von der Schilddrüse aus infiltrativ gegen die V. jugularis vorgewuchert sind, die Venenwand durchbrochen haben und auf hämatogenem, descendierenden Wege zunächst in die Lungen und weiter in die anderen Organe fortgeschwemmt worden sind. Histologisch wird von soliden, in größeren Verbänden zusammenliegenden Zellmassen gesprochen, die teilweise breite, derbe Stromazüge, Nekrosen, kleine Blutungsherde und mäßige Leukozyteninfiltrationen in den zentralen Tumorpartien aufwiesen.

In einer Arbeit über „Beiträge zur Kenntnis der pathologischen Anatomie der Glandula thyreoidea bei Haussäugetieren", hat Hammer (1912) hauptsächlich die Schilddrüsenanomalien und -tumoren beim Pferd, Rind, Schaf, Ziege und Schwein berücksichtigt, dann auf vereinzelte Fälle von Strumen bei wildlebenden Tieren hingewiesen. Unter anderen kommt er auch auf einzelne verschiedenartige Schilddrüsenneoplasmen beim Hund zu sprechen, die gelegentlich bei den im tierhygienischen Institut der Universität Freiburg vorgenommenen Hundesektionen gesammelt worden waren. Von den 7 Tumoren waren 3 gutartig und 4 bösartig. Eine beiderseitige, gänseeigroße „Struma adenomatosa diffusa" bei einem 2 Monate alten, männlichen Bernhardinerhund war kongenital, kom-

primierte infolge ihrer Schwere die Luftröhre und hatte infolge hochgradigen, interstitiellen Lungenemphysens den Tod des Tieres herbeigeführt.

Die 2 weiteren Fälle stellten walnuß- bis gänseeigroße, verknöcherte Strumen vor (Struma ossea). Die walnußgroße, verknöcherte Struma, welche ihrer Schwere wegen in das lockere Zellgewebe neben der Trachea herabsank, wurde einem Hunde vom unteren Halsende exstirpiert. Die gänseeigroße Struma bei einem älteren Hunde war knochenhart und ihre Oberfläche höckerig. Die verbreiterte, fibröse Kapsel und das fibröse Stroma wiesen schalen- und spangenförmige, chondroide oder kompakte, osteoide Einlagerungen auf.

Die 4 bösartigen, „karzinomatösen" Neubildungen traten sämtlich bilateral auf. In 3 Fällen, in denen der pathologisch-histologische Befund näher beschrieben wurde, fanden sich Metastasen in Lungen, Herz, Leber, Milz, Nieren und Milchdrüse. Die malignen Primärgeschwülste waren hühnerei- oder gänseei- bis rinderhodengroß und hatten ein Gewicht von 194 g bis 1,71 kg. Sie waren hirnmarkähnlich weich und quollen auf der Schnittfläche stark hervor. Die metastatischen Geschwulstknoten zeigten denselben Bau, wobei besonders die adenomatöse bezw. karzinomatöse Anordnung mit gewucherten Follikelschläuchen hervortrat. Runde, relativ kleine, dicht liegende Drüsenepithelien waren durch ein spärliches fibrilläres Stroma zu rundlichen bis länglichen Krebszellenhaufen formiert, die im Zentrum häufig fettigen Zerfall aufwiesen. An anderen Stellen fanden sich regellose Anhäufungen kubischen Epithels, dessen Zellplasma nur vereinzelt deutlich zu erkennen, im übrigen fettig degeneriert war und daneben hämorrhagischen Zerfall zeigte. Die metastatischen Knötchen, von denen Hunderte von Wickenkorn- oder Erbsen- bis Kastaniengröße in den Lungen anzutreffen waren, wiesen einen deutlich ausgesprochenen drüsigen Bau und gleichmäßige Anordnung auf.

Eine ausführliche Beschreibung von 4 selbst beobachteten karzinomatösen Hundestrumen und 1 sarkomatösen Schilddrüsentumor gibt in neuerer Zeit Ewald (1916) an. Sämtliche von ihm beschriebenen Fälle stammten aus dem Sammlungsmaterial des Institutes für Krebsforschung in Heidelberg. In allen 4 Karzinomfällen lagen faust- bis kindskopfgroße, leicht unter der Haut verschiebbare, gut abgesetzte, ziemlich derbe und höckerige Tumoren vor,

welche multiple hirsekorn- bis nußgroße Metastasen in den Lungen gesetzt hatten. In einem weiteren angeführten Falle eines Fibro-Osteoid-Sarkoms war nur der Schilddrüsentumor allein mikroskopisch untersucht worden. Verf. schließt aus seinen Untersuchungen, daß die Mehrzahl der Schilddrüsengeschwülste Karzinome sind, und daß diese in den Lungen Metastasen hervorrufen. Verf. erblickt darin einen Beweis dafür, daß das Follikelepithel in näherem biologischen Zusammenhange mit den Blutkapillaren als mit den Lymphgefäßen stehe. Die Frage, warum gerade die bösartigen Neubildungen der Schilddrüse so häufig Metastasen in den Lungen setzen, beantwortet der Verf. darin, daß die Schilddrüse einen Teil ihres Sekretes direkt in die Blutbahn entleert.

Carnat (1920) hat vergleichend pathologisch die bösartigen Geschwülste der Schilddrüsen behandelt und dabei besonders auf die Verteilung der Metastasen bei Mensch und Tier geachtet. Das Untersuchungsmaterial, welches er seiner Arbeit zu Grunde legt, stammt aus den Sektionsprotokollen des veterinär-pathologischen Institutes in Bern aus den Jahren 1887—1918. Bis zum Jahre 1913 waren die beobachteten 30 Fälle von Schilddrüsensarkomen bei Hunden nur auf Grund des anatomischen Befundes als „Sarkome“ diagnostiziert worden, wogegen Carnat selbst in den späteren 21 Geschwulstfällen in der Thyreoidea bei histologischer Untersuchung niemals ein Sarkom feststellen konnte.

Hock (1921) teilt den Sektionsbefund einer 9 jährigen Jagdhündin mit, die an einem rechtsseitigen, mannsfaustgroßen Rundzellensarkom der Schilddrüse mit Einbruch in die Wand des Oesophagus gestorben war. Die Neubildung setzte sich aus zwei Teilen zusammen; der der Luftröhre zugelegene Teil war taubeneigroß und bestand aus einer kompakten, derben Masse. In dieser Geschwulst fanden sich stecknadelkopf- bis erbsengroße Höhlen, die eine schmierige, eitrig-käsige Masse enthielten. Der zweite Teil wurde von Hohlräumen gebildet, die teils leer, teils mit schwarzen Kruormassen angefüllt waren. Während die regionären Lymphknoten nur etwas angeschwollen waren, fanden sich in den Lungen multiple, erbsen- bis haselnußgroße, an der Oberfläche höckerige und in der Mitte oft eingedellte, derb-elastische Knoten.

Kammer (1924) hat an Hand der Sektionsprotokolle der Jahre 1886-1922 in der Schweiz festgestellt, daß das Karzinom der

Schilddrüse gerade beim Hund verhältnismäßig häufig vorkommt. (ungefähr 72 % von dem gesammelten Material). Verf. fand es vor allem bei alten Hunden, die das 8. Lebensjahr erreicht oder überschritten haben. In etwa zweidrittel der Fälle ist es in beiden Schilddrüsenhälften vorhanden, wobei der Zusammenhang zwischen den zwei Hälften nicht immer vorhanden ist. Unter 55 berücksichtigten primären Schilddrüsenkarzinomen hat Kammer 41 Fälle gefunden, bei denen es zur Metastasierung gekommen war. Bei diesen 41 Fällen fanden sich Metastasen: 34 mal in den Lungen, 7 mal in den Nieren, 5 mal in der Leber, 4 mal in der Milz, 3 mal im Herzen, 2 mal im Hoden, und 1 mal im Gesäuge.

Weikl (1928) beschreibt einen eigenartigen Fall eines kindskopfgroßen Chondro-Adenokarzinoms der Schilddrüse mit Metastasen in der Lunge bei einem Schäferhund. Die rechte Schilddrüse hatte ein Gewicht von 529 g, eine Länge von 11 cm, eine Breite von 8,5 cm und eine Dicke von 5 cm. Die Kapsel war derb und auch sehr bluthaltig, die Konsistenz des Tumors weich. In den Lungen befanden sich zahlreiche graue, erbsen- bis haselnußgroße, mit käsigem Inhalt angefüllte Karzinom-Metastasen. Das interstitielle Bindegewebe wies hauptsächlich Spindelzellen auf und war reich an Blutgefäßen. Zwischen diesen enormen Zellmassen verstreut waren Knorpelzellen eingelagert. In der Umgebung dieser Knorpelinseln und einzelner verkalkter Herde traten starke Blutungen auf. Das ganze Gewebe bildete ein regelloses Durcheinander von Epithelien, Bindegewebe und Knorpelmassen, Fibrin und Blutzellen, wobei der follikuläre Bau vollständig verloren gegangen war. Die verkästen Bezirke bestanden neben zartem Stroma der Hauptsache nach aus Karzinomzellen, die meist in rundlichen Haufen beieinander lagen. In den metastatischen Knoten der Lunge fanden sich die gleichen Zellmassen in den Alveolen eingelagert. Das eigentliche Drüsenwucherungsgewebe war ebenfalls in dem Primärtumor von Knorpelmassen und kleinen Verkalkungsherden durchbrochen. Weiterhin erwähnt W. noch einen ausgesprochenen Fall eines Adenokarzinoms in der Schildrüse, wo er ebenfalls verkalktes Knorpelgewebe vorfand. Auch die Metastasen in den Lungen zeigten bereits Ansätze von Knorpelbildung und Verkalkung.

In Anlehnung an die Arbeiten von Langhans (1907) und Wegelin (1926) über die Klassifizierung der Schilddrüsenneubildungen hat Reinus (1931) die geschwulstartigen Veränderungen der

Schilddrüse bei Tieren zusammengestellt. Als eigenen Befund beschreibt Reinus einen Fall von „metastasierendem Adenom" der Schilddrüse eines 4jährigen Boxerrüden mit schleimiger, kolloider und fettiger Entartung, sowie umfangreichen Metastasen in Lungen, Nieren, Leber, Dünndarm und Netz. Verf. stellt fest, daß nach dem Schrifttum gerade der Hund an Häufigkeit des Vorkommens von strumösen Erkrankungen die erste Stelle einnimmt; es folgen dann: Pferd, Rind, Schaf, Ziege, Schwein, Geflügel und Katze. Die Schilddrüsenvergrößerungen, insbesondere die bösartigen Neubildungen, treten erst im höheren Alter auf.

Eigene Untersuchungen.

I. Material und Untersuchungstechnik:

Aus dem Schrifttum geht hervor, daß unter den echten Neubildungen der Schilddrüse des Hundes das Sarkom viel seltener vorkommt als das Karzinom. Im folgenden sollen nun 2 Sarkomfälle bei Hunden näher beschrieben werden, die in kurzen Zeitabständen in dem veterinär-pathologischen Institut der Universität Gießen beobachtet wurden und wegen ihrer Seltenheit und ihres eigenartigen Baues von besonderem Interesse sein dürften.

Der erste Fall stammt aus der veterinär-chirurgischen Klinik, in der das betreffende Tier an dem Schilddrüsentumor operiert worden war. Zur näheren anatomischen Untersuchung wurden die Röntgenaufnahmen, der exstirpierte Schilddrüsentumor und die Lungenmetastasen verwandt. Der zweite Fall wurde zufällig bei der Zerlegung eines zur Tötung gebrachten Hundes ermittelt. Das Schilddrüsentumor-Präparat wurde nach der Sektion zunächst in Jores-Flüssigkeit gelegt. Nach der Fixation wurde der Tumor mit Zungenrest, Luft- und Speiseröhre photographiert, gewogen und gemessen. Durch die Mitte des Tumors wurde ein durchgehender Längsschnitt angelegt, das Schnittbild ebenfalls photographiert und eine dünne Scheibe für die histologische Untersuchung entnommen.

Zum Zwecke der mikroskopischen Untersuchung wurden im ersten Falle von dem in Formalin fixierten Tumor und den Lungenmetastasen mehrere Stücke entnommen, zum Teil entkalkt und Gefrier- und Paraffinschnitte angefertigt.

Im zweiten Falle wurde die herausgeschnittene Längsscheibe in genau gekennzeichnete, nach dem Lichtbild rekonstruierbare Stücke zerschnitten, die dann zu Gefrier- und Paraffinschnitten aufgearbeitet wurden. Das Gleiche geschah mit den Lymphknoten- und Lungenmetastasen. Als Färbemethoden wurden die Hämatoxylin-Eosin-, die van Gieson — und die Scharlachrot-Färbung verwandt. Einzelne Abstriche der Schnittflächenherde sowie des Cysteninhaltes wurden noch im polarisierten Licht untersucht.

II. Beschreibung der untersuchten Fälle:

I. Fall.

Vorbericht:

Am 13. 7. 1934 wurde in die chirurgische Veterinärklinik zu Giessen ein achtjähriger Schäferhund eingeliefert, bei dem seit ungefähr acht Wochen am Halse eine sichtbare, harte, in den letzten 14 Tagen rasch an Umfang gewachsene Anschwellung bestand. Atembeschwerden waren nach Angabe des Eigentümers nicht vorhanden; jedoch war das Bellen immer heiserer geworden. Der Hund hatte sozusagen die Stimme verloren. Weiterhin wurde beobachtet, daß er beim Fressen in den letzten Tagen die Futterbissen nicht mehr richtig abschlucken konnte; der Hund bekam deshalb nur flüssige Nahrung. Erbrechen oder Müdigkeit zeigte er nicht, dagegen war er sehr unruhig. Der Speichel lief ihm in letzter Zeit zu beiden Seiten aus der Maulhöhle. Weiterhin erklärte der Besitzer, daß der Hund den ganzen Tag im Zwinger untergebracht war und nie frei mit anderen Hunden herumlaufen durfte. Das Bedürfnis nach frischem Wasser war schon während des ganzen Jahres besonders groß.

Klinischer Befund:

Deutscher Schäferhund, 8 Jahre alt. Ernährungszustand mittelmäßig bis gut. Körperbau kräftig, Temperament etwas träge. Conjunktiven etwas cyanotisch. Haarkleid glatt, glänzend und anliegend. Atmung: 54, mehr abdominal. Dyspnoe. Puls: 148, kräftig, mitunter sehr unregelmäßig. Arterienrohr gut gefüllt. Herzschlag kräftig, Herztöne rein und scharf von einander abgesetzt. Temperatur 38,7° C.

beim Hunde mit Metastasenverteilung.

Metastasen in										Verhalten der Halsvenen
Lunge	Leber	Niere	Milz	Herz	Hoden	Netz	Dünndarm	Lymphknoten	Andere Organe	
+		+	+					+		V. thrombosiert
+			+						Milchdrüse	
+								+		
+									Nebenniere	
+										
+			+ (?)							
+					+					
15 +									Knochen 1(?)	
+								+		
23 +										
3 +		3 +								
2 +			2 +							
2	2 +	2 +								
+	+									
	+		+							
+		+		+						
						+			Uterus und Vagina	
				+						
		+								
					2 +				Gesäuge	
+										
+										
+	+	+				+	+			
+									Mediastinum und Brustfell	
+								+		
109	12	16	15	7	4	3	2	13		

die bindegewebigen und die epithelialen Züge. Auch hier hatte jahrelang eine Struma bestanden, bis die maligne Entartung nachweisbar geworden war

Kocher (1908) fand in einer karzinomatösen Struma eine eingestreute Gewebspartie, die den histologischen Aufbau eines Riesenzellensarkoms deutlich erkennen ließ. In Lymphknoten- und Lungenmetastase war das sarkomatöse Gewebe stärker entwickelt als im Primärtumor.

Kaufmann (1879) stellte in der Schilddrüse ein Sarkom und Karzinom fest, die im Bereiche einer schmalen Zone in der Weise ineinander übergingen, daß die Interstitien zwischen den Karzinomalveolen von Sarkomzellen ausgefüllt wurden und dadurch eine wesentliche Verbreiterung erfahren hatten.

Einen besonderen Fall hat Schmorl noch beschrieben, welcher von den bisher erwähnten insofern verschieden ist, als sich aus einer anfänglich strumösen, dann karzinomatösen Geschwulst der Schilddrüse im Verlauf der Rezidive ein Sarkom entwickelte.

Was das Alter der Hunde anbetrifft, so ist leider in den meisten Fällen im Schrifttum eine nähere Angabe nicht gemacht worden. Von 120 Hunden ist nur bei 32 ein Alter angegeben. Von diesen waren 14 bis 16, also gut die Hälfte aller Tiere, 12 Jahre alt und darüber. Auch in den restlichen zirka 16 Fällen mit Altersangabe entfallen noch 8 auf neunjährige Tiere. Das niedrigste Alter war in zwei Fällen das vierte Lebensjahr. Es kann somit kein Zweifel darüber sein, daß die echten metastasierenden Neoblastome der Schilddrüse vorwiegend mit Anbruch der zweiten Lebenshälfte auftreten und die höheren Altersklassen also die über 10 Jahre alten Tiere betreffen. Daß bei den jüngeren Tieren ein bestimmter Geschwulsttyp bevorzugt vorkäme, läßt sich nicht ableiten; die sarkomatösen Prozesse kommen genau so wie die karzinomatösen bei jungen und auch bei höheren Lebensklassen vor. Es muß jedoch auch hier wiederum betont werden, daß die Zahl der vollständig untersuchten Fälle für eine Beantwortung dieser Frage noch viel zu gering ist. Man könnte nun daran denken, daß vielleicht das Alter als solches schon Veränderungen in der Schilddrüse hervorruft, welche den Boden für die Geschwulstentwicklung abgeben. In dieser Hinsicht sind die Untersuchungen von Zimmermann (1935) besonders wertvoll, die er

über die Altersunterschiede der Thyreoidea des Hundes in neuerer Zeit angestellt hat. An 12 Hunden hat er von der 6. Woche des intrauterinen Lebens bis gegen das 12. Jahr nachgewiesen, daß die Größe, das Gewicht und die Funktion der Schilddrüse mit dem höheren Alter abnimmt. Die Reduktion ist besonders im Bereich des Isthmus auffallend; daher findet man auch bei älteren Hunden überhaupt keinen Isthmus thyreoideae. Weiterhin hat Z. festgestellt, daß bei weiblichen Tieren die Schilddrüse immer etwas größer ist als bei männlichen, und daß die Konsistenz bei älteren Hunden derber ist. In der jugendlichen Schilddrüse sind die Follikel kleiner, von regelmäßig kugeliger oder ovoider Form, während sie bei älteren Tieren meist weiter unregelmäßig mit Ausbuchtungen und Falten erscheinen. Das Lumen der Follikel ist bei jüngeren Hunden meist mit Kolloid vollgefüllt, im höheren Alter treten Schrumpfungserscheinungen der Follikel auf. Mit dem fortschreitenden Alter verschwinden aus dem Interstitium die intervesikulären Zellhaufen, ebenso vermindert sich die Follikelzahl im Isthmus. Mit noch steigendem Alter erscheinen Fett- (Lipoid-) und Pigmentkörnchen Einschlüsse in den Epithelzellen, und es tritt eine Eindickung des Kolloids in den einzelnen Follikeln auf. Zweifellos können alle diese altersbedingten Rückbildungsvorgänge an der Schilddrüse Neoblastombildung begünstigen.

Über die bestimmte Zusammenhänge von Geschlecht und Tumor läßt sich aus dem bisher gesammelten Material m. E. noch nichts aussagen. Rein zahlenmäßig betrachtet überwiegt erheblich die Zahl der männlichen Tiere gegenüber den Hündinnen. Daß dies allgemein zutrifft, ist keinesfalls sicher, da man ja obige Ziffern erst der Gesamtzahl der untersuchten weiblichen und männlichen gesunden Tiere gegenüberstellen müßte.

Von 40 Fällen bei denen ich nähere Angaben über die Lagerung der Tumoren in den Schilddrüsenlappen ermitteln konnte, verteilen sich 12 nur auf den einen, und 18 auf beide Lappen.. Die einseitige Tumorbildung dürfte demnach ungefähr ebenso häufig wie die doppelseitige vorkommen.

Die regionären Lymphknoten der Schilddrüse und diejenigen der von Metastasen betroffenen Organe sind in den meisten Fällen nicht miterkrankt. Bei den 120 Fällen konnten nur 13 mal Metastasen der regionären Lymphknoten ermittelt werden. Hervorgehoben zu werden verdient, daß, wie der eine eigene Untersuchungs-

fall beweist, beide Geschwulstanteile, der sarkomatöse wie der karzinomatöse, in den Lymphknotenmetastasen auftreten können. In den weiter von der Schilddrüse entfernten Lymphknoten erfolgt dann regelmäßig eine Trennung zu Gunsten des stärkeren Geschwulstanteils.

Bemerkenswert ist, daß in 6 Fällen die Halsvenen in den Geschwulstprozeß mit einbezogen, thrombosiert und von Geschwulstmassen angefüllt waren und zwar sowohl von Karzinomen wie Sarkomen. Sonst ist jedoch das Wachstum in der weit überwiegenden Zahl aller Schilddrüsentumorfälle ein ausgesprochenen expansiv konzentrisches und nicht infiltrierend. Die Schilddrüsenkapsel bietet lange Zeit unter Mitdehnung und Verdickung eine schalenartige Begrenzung, die nicht ohne weiteres durchbrochen wird.

Unter den 120 aufgeführten Schilddrüsentumorfällen verteilen sich die Metastasen wie folgt:

Lungen	in 109 Fällen	= 90,8	Prozent
Nieren	in 16 Fällen	= 13,3	Prozent
Milz	in 15 Fällen	= 12,5	Prozent
Lymphknoten	in 13 Fällen	= 10,8	Prozent
Leber	in 12 Fällen	= 10,0	Prozent
Herz	in 7 Fällen	= 5,1	Prozent
Hoden	in 4 Fällen	= 3,3	Prozent
Netz	in 3 Fällen	= 2,5	Prozent
Dünndarm	in 2 Fällen	= 1,7	Prozent
Milchdrüse	in 2 Fällen	= 1,7	Prozent
Brustfell	in 2 Fällen	= 1,7	Prozent
Bauchspeicheldrüse	in 1 Fall	= 0,8	Prozent
Nebenniere	in 1 Fall	= 0,8	Prozent
Gebärmutter und Scheide	in 1 Fall	= 0,8	Prozent
Mediastinum	in 1 Fall	= 0,8	Prozent
und Knochen	in 1 fragl. Fall		

Für die Lokalisation der Metastasen ergeben sich also viele Möglichkeiten. Bevorzugte Organe sind an erster Stelle die Lungen, nächstdem die Nieren, Milz, Lymphknoten, Leber und Herz. Die übrigen Organe folgen mit wesentlich kleineren und sehr seltenen Anteilen. Die auffallende Häufigkeit der Metastasen in den Lungen erklärt sich zum großen Teil ohne weiteres aus der nahen örtlichen und gefäßmäßigen Verbindung von Schilddrüse und Lungen und dem engen innersekretorischen Anschluß der Schilddrüsen an die

Venen. Hinsichtlich des Schicksals eingeschwemmter Geschwulstzellen in die Lunge sei auf die Untersuchungen von Stern (1922) hingewiesen, der meint, daß gerade in den Lungen, die den Uebergang vom venösen zum arteriellen Kreislauf bilden, am häufigsten bösartige Tumorzellen abgefangen werden. Die Metastasenbildung findet in den reichlichen weiten Lymphräumen statt, ohne daß es dabei unbedingt zu makroskopisch sichtbaren Knötchen in der Lunge kommen muß. Auch nach meinen Beobachtungen waren neben den anatomisch feststellbaren Metastasen noch reichlich allerfeinste, nur mikroskopisch auffindbare Metastasen in der Lunge nachzuweisen. Es sei ferner darauf hingewiesen, daß die Lungenmetastasen durchweg nur Hirsenkorn- bis klein-Haselnußgröße erreichen, mit Vorliebe nahe der Oberfläche gelegen sind, und hier nun wahrscheinlich durch den Gegendruck der Brustwand bei der Einatmung abgeplattet werden. Diese immer wiederkehrende Berührung mit der Brustwand kann, wie Fall 2 und ein weiterer von Douvill und Germain beschriebener Fall beweisen, zur Implantation von Geschwulstzellen an der Pleura costalis und am Mediastinum führen. Über Knochenmetastasen wird nur in einem einzigen Falle berichtet, der überdies keinesfalls sicher ist (vergl. unten). Die Metastasen selbst zeigen in ihrem histologischen Bau nicht geringe Verschiedenheiten, die sich aus der Entwicklungsdauer erklären und auf die wiederholte Einstreuung der Geschwulstkeime hinweisen.

Die klinischen Angaben über die Krankheitssymptome der Hunde mit Schilddrüsenkrebsen und -sarkomen sind leider sehr unvollständig. Eine genauere Kenntnis über die Entwicklungsstufen ist kaum zu gewinnen. Soviel steht nach den Angaben von Lindsay und Mac. Leod, Kegel und den eigenen Fällen fest, daß die Entwicklung, zum mindesten die endgültige bösartige Entwicklung recht rasch vor sich gehen kann, d. h. in wenigen Wochen. (Lindsay und Mac. Leod und Fall 1). In dem von mir beschriebenen und vom Besitzer des Tieres gut verfolgten Falle waren im ganzen 4 Jahre seit Beginn der ersten Erscheinungen (Anschwellung) verstrichen, im Falle Zanders (1904) sogar 7 Jahre. Ob das auffallend schnelle, auf 3 Wochen sich erstreckende Wachstum des Tumors im Falle Lindsay und Mac. Leod mit dem außergewöhnlich frühen Alter (4 Jahre) des Tieres zusammenhängt, muß dahingestellt bleiben. Nach ihrem klinischem Verhalten sind die Schilddrüsenneubildungen in zwei Gruppen zu trennen:

1. in die Neubildungen, die ohne wesentliche inkretorische Störung verlaufen und 2. in solche, die mit Funktionsänderung, d. h. Ausfallserscheinungen oder krankhaft gesteigerter Leistung (Hyperthyreose) einhergehen. Das Allgemeinbefinden der Hunde ist nach Jakob (1924) bei einfachen Hyperplasien nicht wesentlich gestört. Bei stärkeren Graden, vor allem maligner Art verlieren sie ihre frühere Munterkeit, gehen langsamer und träger. Bei starker Vergrößerung der Strumen treten Druckwirkungen auf Halsgefäße, Luft- und Speiseröhre auf. Die Konjunktiven sind cyanotisch verfärbt, der Atemtypus ist mehr abdominal (Dyspnoe) und das Abschlucken der Speisen behindert. Einen Strumafall bei einer Hündin mit Haarausfall und abnorm starker Fettsucht hat Zanders beschrieben. Über Myxoedem ist niemals etwas berichtet worden; im übrigen hebt auch Eppinger (1922) hervor, daß experimentell ein typisches Myxoedem bei keiner Tierart nachgewiesen sei. Ob die Apathie der Tiere durch den innersekretorischen Ausfall bedingt ist, bedarf noch einer Klarstellung. Da ja in der Mehrzahl der Fälle der Schilddrüsentumor sich einseitig entwickelt, kann der andere Schilddrüsenlappen die Funktion kompensatorisch übernehmen. Auch nach dieser Richtung, d. h. der Untersuchung beider Lappen, auch des anscheinend unveränderten, bedarf es noch vieler Ergänzungen.

Bei allen geschwulstartigen Erkrankungen der Schilddrüse richtet sich die Aufmerksamkeit immer wieder auf ihre Abhängigkeit von gewissen geographischen Verhältnissen. Es ist bekannt, daß Schilddrüsenneoplasmen beim Menschen sowie bei unseren Haustieren teils gehäuft in bestimmten Gegenden endemisch zur Beobachtung, teils aber auch mit dem Altern der Tiere zur Entwicklung kommen. In dieser Hinsicht sei auf die Untersuchungen von Zschokke (1885) hingewiesen, der in Zürich festgestellt hat, daß mindestens 30 bis 40 % aller alten Hunde Kropfgeschwülste aufweisen. In Berlin konnten Schaaf (1910) nur 7 % und in München Kitt (1916) nur 2—5 %, dagegen Nozinic (1921) wiederum in Bern 99 %! und Schlotthauer und Mc. Kenney (1930) in Southern Minnesota (U.S.A.) 54 % aller alten Hunde mit Struma behaftet vorfinden. Wenn es sich in diesen Angaben auch in der Mehrzahl um gutartige Strumen gehandelt hat, so ist doch die Zahl der malignen Tumoren eine relativ hohe. Es wäre nun auch zu erwarten, daß die echten Geschwülste der Thyreoidea geographischen Gesetzmäßigkeiten folgten, sofern sie zu den Strumen

pathogenetisch in gewisser Beziehung stehen. Leider treffen die genannten Autoren nicht immer die erwünschte scharfe Trennung zwischen Strumen und echten bösartigen Neubildungen, sodaß diese bedeutsame Frage unbeantwortet bleiben muß. Auf jeden Fall ist bemerkenswert, daß unter den im veterinär-pathologischen Institut der Universität Gießen in der kurzen Zeit vom 1. 4. 1934 bis 31. 12. 1934 vorgenommenen 150 Hundesektionen allein zwei Schilddrüsentumor- und zwei Strumafälle festgestellt wurden.

Am Schluß meiner Darlegungen möchte ich noch kurz einen Vergleich mit bösartigen Geschwülsten der Schilddrüse beim Menschen ziehen und dabei über eine neuere Arbeit von Kassel (1932) berichten. K. sagt ebenfalls, daß die Schilddrüse in den meisten Fällen, bevor sie der Sitz einer bösartigen Geschwulst wird, strumös degeneriert, sodaß man von einer „Struma maligna" sprechen kann. K. hat feststellen können, daß Männer mehr zu Karzinomen und Frauen mehr zu Sarkomen neigen. Als Höchstalter der mit malignen Primärtumoren der Schilddrüse behafteten Patienten gibt er bei Männern mit 77 von 129 Fällen das 40.–60. Lebensjahr, bei Frauen mit 100 von 150 Fällen das 50.–70. Lebensjahr an. Weiterhin hat er beobachten können, daß gerade für Frauen in den Jahren der Geschlechtsreife, im Klimakterium und in der Zeit der Gravidität oder kurz nach der Geburt besonders gefährliche Zeiten für die Entstehung einer bösartigen Neubildung in der Schilddrüse sind. Es besteht zweifellos ein Zusammenhang zwischen weiblicher Genitalfunktion und maligner Schilddrüsemetamorphose. Was die Metastasen der Schilddrüsen anbelangt, so ist gerade beim Menschen das Knochensystem ein sehr günstiger Ansiedlungsort. K. hat in der chirurgischen Klinik zu Würzburg 3 Schilddrüsenkarzinommetastasenfälle an 5 verschiedenen Knochen und 3 Schilddrüsensarkommetastasenfälle mit 8 verschiedenen Lokalisationen im Knochensystem gefunden. K. erwähnt einen operierten Schilddrüsentumorfall, wo in einem resezierten Rippentumor das Vorhandensein von Schilddrüsengewebe auf eine Bösartigkeit des Tumors rückschließen ließ.

Pick (zit. nach Kassel) beschreibt ein metastasierendes Spindelzellensarkom der Thyreoidea, bei dem eine der Metastasen eine Epulis am Oberkiefer war.

Von Eiselsberg (zit. nach Kassel) ist der Ansicht, daß zwischen Schilddrüse und Knochensystem gewisse Beziehungen bestehen, die im einzelnen noch unbekannt sind. Man muß daher in allen

Fällen von Knochentumoren, besonders dazu noch in Kropfgebieten, vor allem auch die Schilddrüse einer genauen Untersuchung unterziehen. Auffallend ist es allerdings, daß beim Hunde wie auch bei anderen Haustieren im Gegensatz zum Menschen gar keine Knochenmetastasen beobachtet wurden. Die Annahme, daß sie höchstwahrscheinlich übersehen werden, dürfte wohl keine ausreichende Erklärung geben.

blumenkohlartige Wucherungen vorkommen. Neben diesen, teilweise ausgedehnte Blutungen enthaltenden epithelialen Wucherungen finden sich nun hier und da noch Bezirke im Zwischengewebe, wie sie namentlich auch in den Lungenmetastasen anzutreffen sind, d. h. Anhäufung von Spindel- und Rundzellen und zwischen ihnen homogene Grundsubstanz, die von mehr vielkantigen, z. T. abgestorbenen Zellen mäßig durchsetzt sind. Auch Verkalkungen sind ziemlich häufig vorhanden. In anderen Schnitten sammeln sich häufig gerade im Zentrum eines abgesetzten Wucherungsherdes polygonale Zellen an und bilden dort mehrkernige Riesenzellen, die teilweise lange Protoplasmafortsätze erkennen lassen.

Die kleineren Knötchen der Metastasen in den Lungen liegen dicht unter der Pleura und sind mit ihr verwachsen. Sie sind durch kapselartig komprimiertes und fibrös verändertes Lungengewebe abesetzt und bestehen aus spindelförmigen und vieleckigen Zellen inmitten reichlicher homogener Grundsubstanz bei alveolärer Struktur. Am äußeren Rande der einzelnen Geschwulstkolonien liegen die Zellen besonders dicht und nehmen höhere, kubisch-epitheloide Formen an. Aus einem Präparat sei ein Querschnitt durch einen thrombosierten größeren Ast der A. pulmonalis hervorgehoben, wobei der Thrombus von sarkomatösem Tumorgewebe durchwuchert ist.

Die mittelgroßen Knoten zeigen wiederum eine deutlich alveoläre Struktur, die noch durch die sarkomatöse Veränderung der Alveolarwände verdeutlicht wird. Die Alveolarwände sind von homogener Zwischensubstanz ausgefüllt, in welche die vieleckigen Sarkomzellen eingelagert sind, im Zentrum wenige, an der Peripherie mehr und größere. Auch mikroskopisch kleine Metastasen sind zu finden, die ebenfalls gut begrenzt und alveolär gebaut sind.

Ein noch größerer Knoten zeigt wiederum eine gute Begrenzung mit leichter schalenartiger Kompression des verdichteten Lungengewebes. Diese Knoten haben einen ausgesprochen zelligen Bau. Eine alveoläre Struktur fehlt. Die Zellenmassen bestehen aus dicht aneinandergelagerten, teils kleineren, teils größeren, hier mehr rundlichen und dort mehr ovoiden protoplasmaarmen Zellen und zahlreichen mehrkernigen Riesenzellen mit vorwiegend zentraler Anhäufung und wechselnder Anzahl der Kerne. Die Zwischensubstanz tritt ganz zurück. Blutungen sind häufig, wobei sich auch fragmen-

tierte Leukozyten einfinden. Auf ältere Blutungen deuten die hier und da abgelagerten Eisenpigmentkörnchen hin.

Ein anderer ähnlicher, etwas grösserer Knoten zeigt den gleichen Bau wie der eben genannte; nur ist hier der Gehalt an dünnen Knochenspangen reichlicher. Noch ein anderer, diesem eben benachbarter Knoten gleicht wiederum den oben beschriebenen kleineren Formen mit alveolärer Struktur, die viel Zwischensubstanz und verhältnismäßig wenig Zellen haben. Es sind hier aber außerdem massive Knochenbälkchen im Zentrum eingelagert.

Ein anderer größerer Knoten, der wiederum der zellarmen, grundsubstanzreichen Form entspricht, zeigt als bemerkenswerten Befund noch an einer Stelle die deutliche Anlehnung an die Gefäßverzweigung, indem die Tumorentwicklung wie eine Blüte auf dem Gefäßgerüst (Lungenarteriengerüst) sitzt.

Im Mediastinum sind fast tuberkelhaft gut voneinander abgesetzte Tumorknötchen zu erkennen, von denen 3—4 zu einem größeren Knoten konfluieren. Diese einzelnen Knoten werden durch gewuchertes Mutterbodengewebe kapselartig abgesetzt, worin hier und da entzündliche Infiltrate auftreten. Die Tumoreinheiten bestehen auch hier wiederum bald mehr aus Zellmassen, bald mehr aus Grundsubstanz mit vereinzelten Knochenbälkchen. Auch hier sind die Verknöcherungen und der höhere Grundsubstanzgehalt an die größeren Tumorkomplexe gebunden. Das gesamte Tumorgewebe unterscheidet sich in keiner Weise von dem der beschriebenen Lungenmetastasen. Die Sarkomzellen sind vornehmlich große runde Zellen. Innerhalb der verknöcherten Abschnitte nehmen diese Zellen eine vieleckige Form an. Die in die Grundsubstanz eingebetteten Zellen zeigen zum großen Teil Degenerationserscheinungen; das umgebende Protoplasma ist stark wabig aufgehellt.

In der Pleura costalis befindet sich ein gut abgesetzter, längsovaler Knoten, der mit feinen infiltrativen Fortsätzen in das Nachbargewebe übergreift. Entzündliche Vorgänge sind in der Nachbarschaft der Tumormetastasen nicht festzustellen. Die histologische Beschaffenheit wechselt nach der Größe und Lage der Knoten, je nachdem sie sich über die Oberfläche der Pleura costalis nach außen oder nach innen in das subpleurale Gewebe hervorwölben. Die kleineren Herde sind bedeutend zellreicher; die größeren da-

gegen reicher an Zwischensubstanz und enthalten kleine Knochenbälkchen. Die Gefäßversorgung ist sehr reichhaltig. Auch hier sieht man die Geschwulstmassen enge Verbindung mit den an Ort und Stelle befindlichen Blutgefäßen halten. Bei stärkerer Vergrößerung zeigt sich, daß auch innerhalb der zellreicheren Partien überall Zwischengewebe und Grundsubstanz produziert wird. Die Zellform ist hier überwiegend spindelig; nur an den Grenzen zur Nachbarschaft, wo die jüngeren Zellelemente sich häufen, überwiegt die kugelige Zellform, ebenso entlang den Gefäßscheiden.

III. Untersuchungsergebnisse:

Aus der Beschreibung geht hervor, daß im 1. Falle ein einseitiger, gut abgegrenzter, verknöchernder Schilddrüsentumor vorliegt, der verschiedene Metastasen in den Lungen gesetzt hat. Histologisch handelt es sich um ein Sarkom, das in den frischen Abschnitten aus großen Rundzellen besteht, während die ossifizierenden Abschnitte vielkantige Zellformen aufweisen. Der enge Anschluß an die Blutgefäße entspricht dem üblichen Sarkomwachstum. Die Verknöcherung erfolgt durch Einlagerung von Kalksalzen in eine von den Zellen produzierte, hyaline Grundsubstanz. Die Absetzung der Schilddrüsenreste in der Kapselzone sowie das Fehlen von solchen im Tumor selbst deutet darauf hin, daß das Sarkom unter Verdrängung des Organgewebes gewachsen ist. Die Metastasen unterscheiden sich von dem Primärtumor nur durch eine größere Reinheit der Form. Bemerkenswert ist, daß das sarkomatöse Gewebe oft die Lungen-Alveolen ausfüllt, sodaß daraus eine alveoläre Gesamtstruktur hervorgeht. Aus den Blutgefäßen der Alveolarwände erfolgen häufig kleine oder größere Blutungen, wie auch der Primärtumor zu Blutungen und Nekrosen neigt.

Im 2. Falle, dessen Entwicklung nach dem Vorbericht erheblich langsamer vor sich gegangen sein muß, sind die Mischung von sarkomatösen und karzinomatösen Anteilen und der reichlich vorkommende, fettige Zerfall mit Ansammlung von Cholesterinkristallen beachtenswert. Auch die Cyste enthält noch Zeichen dieser anisotropen Verfettung, die schon anatomisch an der dunkelgelben Kruste, welche die Innenwand der Cyste auskleidet, kenntlich ist. Das sarkomatöse Wachstum zeigt im Gegensatz zum ersten Falle einen ausgesprochen multicentrischen Charakter. Die Zellform ist im Primär-

tumor nicht einheitlich. Entlang der interfollikulären Straßen beobachtet man mehr den Spindelzellentyp, wogegen in den knotenförmigen Herden Rundzellen und auch Riesenzellen, und in der Verknöcherungszone vieleckige Zellformen vorkommen. Riesenzellen finden sich bezeichnender Weise gerade in den besonders zellreichen, in der Regel knochen- und grundsubstanzfreien Sarkomzentren mit überstürztem Wachstum. Der Uebergang von den epithelialen zu den sarkomatösen Tumor-Anteilen ist besonders dort zu verfolgen, wo auf der Grenze beider Typen das sarkomatöse Gewebe die Stromabahnen des epithelialen Tumors durchwuchert. Dabei ist deutlich zu erkennen, daß das Sarkomgewebe den epithelialen Tumor verdrängt und überwuchert. Daß es sich bei den epithelialen Anteil wirklich um bösartiges Epitheliomgewebe handelt, geht aus den Halslymphknotenmetastasen einwandfrei hervor, die neben den sarkomatösen Bezirken adenomatöse und papillifer-adenomatöse enthalten. Die rein sarkomatösen Lungenmetastasen stimmen in der anatomischen Form mit denen des 1. Falles in jeder Hinsicht überein; auch gleicht der histologische Charakter dem ersten Falle in hohem Maße. Es fällt nur auf, daß die einzelnen Lungenmetastasen nicht absolut gleich gebaut, vielmehr bald zellreicher, also jüngeren Datums, bald zwischensubstanz- und knochenspangenreicher, also älteren Datums sind. Das stimmt mit dem Vorbericht überein, wonach im 2. Falle die Erkrankung bereits jahrelang gedauert hatte. Auch die Metastasenbildung im Mediastinum, in der Pleura und in den Lymphknoten der Bifurkation weisen auf ein höheres Tumoralter hin. Daß die Blutbahnen als Ausbreitungsweg verwendet werden, konnte an den sarkomatösen Thromben gezeigt werden.

Ich betrachte und diagnostiziere den 1. Fall als ein chondro-osteoplastisches Sarkom und den 2. Fall als ein Karzinosarkom, oder besser gesagt als ein polymorphzelliges, osteoplastisches Sarkom mit Adenokarzinommischung im Primärtumor und in den Metastasen der regionären Halslymphknoten.

Zusammenfassung und Übersichtstabelle.

Die aus dem gesamten Schrifttum gesammelten und die beiden zuletzt beschriebenen eigenen Fälle werden in Tabelle auf Seite 30, 31, 32 und 33 noch einmal zusammengestellt.

Von den 120 angeführten Fällen sind:

Karzinome	86 =	71,6 Prozent
Sarkome	22 =	18,3 Prozent
„Struma maligna“	4 =	3,3 Prozent
Mischtumoren	4 =	3,3 Prozent
„Epitheliome“	3 =	2,5 Prozent
und „metastasierendes Adenom“	1 =	0,8 Prozent

Rechnet man die „Struma maligna“ und das „metastasierende Adenom“ zu den Karzinomen, was mit gewissem Vorbehalt geschehen kann, so stehen den 94 epithelialen, echten bösartigen Neubildungen 22 sarkomatöse und 4 karzinosarkomatöse gegenüber. Daraus geht eindeutig hervor, daß die Zahl der epithelialen Neoblastome die der sarkomatösen fast um das vierfache übersteigt. Dabei ist allerdings nicht zu vergessen, daß die histologische Untersuchung des Materials in vielen, in der Literatur mitgeteilten Schilddrüsentumorfällen unvollständig geblieben ist oder überhaupt gefehlt hat.

Auch in der Menschenmedizin fehlt es nicht an echten Mischtumoren. Schon Förster (1860) hatte 2 Sarkokarzinomfälle beschrieben. Im ersten Fall handelte es sich um eine die ganze Thyreoidea in Mitleidenschaft ziehende, teils sarkomatöse, teils karzinomatöse Geschwulst. In einem Halslymphknoten fand sich nur ein Sarkom, in einem anderen substernal gelegenen nur ein Karzinom. Im zweiten Falle entwickelte sich der Tumor aus einem strumös entarteten Schilddrüsenlappen und bildete im Manubrium sterni eine rein sarkomatöse Metastase.

Eine von Kummer (1898) beschriebene Geschwulst wies ebenfalls eine Mischung der beiden Gewebstypen auf. Auch hier fanden sich in einem Schilddrüsenlappen stellenweise rein sarkomatöse und rein karzinomatöse Partien, an anderen Stellen durchflochten sich

Übersichts-Tabelle der Schilddrüsentumoren

Nr.	Verfasser und Jahr	Anzahl der Hunde und Rasse	Alter	Diagnose
1.	Siedamgrotzky (1872)	1 Pudel	—	Epitheliom
2.	Eberth (1872)	1 Hund	—	„
4	Johne (1882—1903)	16 Hunde	—	Karzinom
	„	1 Hund	—	„
	„	„	—	„
	„	„	—	„
	„	„	—	„
	„	„	—	„
	„	„	—	„
	„	„	—	„
	„	2 Hunde	—	„
4.	Zahn (1886)	1 Hund	—	Chondro Osteoidsarkom
5.	Sticker (1886—1890)	3 Hunde	—	Karzinom
	„	1 Hund	12	Adenokarzinom
	„	„	—	„
	„	1 Hündin	10	Karzinom
6.	Hutyra (1892)	1 Neufundländer	12	Medullarkarzinom
7.	Cadiot (1893)	1 Hund	—	Sarkom
8.	Cuillé u. Sendrail (1898)	„	alt	Rundzellensarkom
9.	Wells (1901)	1 Terrier	12	Sarkokarzinom
10.	Zietzschmann (1903)	1 Dogge	10	Karzinoma simplex
11.	Fröhner (1904)	1 Hund	—	Adenokarzinom
12.	Douvill, Germain (1909)	1 Hund	6	Generalisierter Krebs
13.	Schöne (1909)	1 Pudel	—	Sarkokarzinom
14.	Woudenberg (1909)	1 Hund	sehr alt	Sarkom
15.	Lindsay, M. Leod (1910)	1 Bulldogge	4	„Sarkokarzinom“
16.	Schaaf (1910)	1 Spitz-Bastard	12	Struma maligna
	„	1 Foxterrier	15	„
	„	1 Wolfsspitz	8	„
	„	1 Pinscher-Bastard	12	Osteochondrosarkom
	„	1 Foxterrier	6	Struma maligna
	„	1 Schäferhund	8	Karzinoma scirrhosum
	zu übertragen:	50 Hunde		

beim Hunde mit Metastasenverteilung.

Metastasen in										Verhalten der Halsvenen
Lunge	Leber	Niere	Milz	Herz	Hoden	Netz	Dünndarm	Lymphknoten	Andere Organe	
										mit Geschwulstmassen angefüllt
+										V. thrombosiert
16+										
+								+		
+			+							
+	+	+						+		
+								+		
		+			+					
+		+								
			+							
2+	2+		2+							
+										V. thrombosiert
3+			2+							
+										V. von Geschwulstmassen durchwachsen
+										"
+			+					+		
+										V. karzinomatös
+				+						
+										
+		+		+			+	+		
+				+						
+										V. karzinomatös
+	+		+					+	Brustfell	
+										
								+		
+								+		
+										mit Geschwulstmassen angefüllt
+		+								
+										
+		+								
+										
+	+		+						Bauchspeicheldrüse	

Übersichts-Tabelle der Schilddrüsentumoren

Nr.	Verfasser und Jahr	Anzahl der Hunde und Rasse	Alter	Diagnose
	Übertrag:	50 Hunde		
17.	Kegel (1911)	1 Dachshund	11	Karzinom
18.	Hammer (1912)	1 Bulldoggin	10	Bilateral.Adenokarzinom
	„	1 Dogge	6	„Struma karzinomatosa"
	„	1 Hund	—	Struma karzinomatosa
19.	Ewald (1916)	1 Schäferhund	—	„
	„	1 Jagdhund	12	Adenokarzinom
	„	1 Schnauzer	8	„
	„	1 Dalmatiner	—	Epitheliom
20.	Carnat (1920)	15 Hunde	—	Sarkom
21.	Hock (1921)	1 Jagdhündin	9	Rundzellensarkom
22.	Kammer (1924)	23 Hunde	—	Primäres Karzinom
	„	3 Hunde	—	„
	„	2 Hunde	—	„
	„	2 Hunde	—	„
	„	1 Hund	sehr alt	„
	„	„	alt	„
	„	„	12	„
	„	„	alt	„
	„	„	13	„
	„	„	sehr alt	„
	„	„	—	„
	„	„	alt	„
	„	2 Hunde	—	„
	„	1 Hund	—	„
23.	Weikl (1928)	1 Schäferhund	–	Chondro-Adenokarzinom
	„	1 Hund	—	Adenokarzinom
24.	Reinus (1931)	1 Boxerrüde	4	„Metastasierendes Adenom"
25.	Woltmann (1935)	1 Schäferhund	8	Chondro-Osteoplastisches-sarkom
	„	1 Airedale Terrier	15	Karzinosarkom
	Gesamtzahl:	120 Hunde		

Allgemeines Schrifttum.

Borst, M. (1922). Pathologische Histologie. F. Vogel, Leipzig.

Derselbe. (1928): Das pathologische Wachstum. In Aschoff, L.: Pathologische Anatomie Bd. 1, G. Fischer, Jena.

Casper, M. (1899): Pathologie der Geschwülste bei Tieren. J. F. Bergmann, Wiesbaden.

Dietrich, A. (1934): Allgemeine Pathologie und Pathologische Anatomie. Bd. 1 und 2. S. Hirzel, Leipzig.

Fölger, A. F. (1917): Geschwülste bei Tieren. In Lubarsch-Ostertag: Ergebnisse der allg. Pathologie u. pathologischen Anatomie des Menschen und der Tiere. 18. Jhrg., 2, S. 372—676.

Fröhner, E. (1925): Allgemeine Chirurgie. Urban & Schwarzenberg, Berlin und Wien.

Curlt, E. F. (1831): Lehrbuch der pathologischen Anatomie der Haussäugetiere. G. Reimer, Berlin.

Gutknecht, Fr. (1885): Die Histologie der Struma. Virchow Arch. Bd. 99, S. 314—326.

Hansemann, v. D. (1910). Atlas der bösartigen Geschwülste. A. Hirschwald, Berlin.

Jakob, H. (1924). Innere Krankheiten des Hundes. F. Enke, Stuttgart.

Joest, E. (1924): Spezielle pathologische Anatomie der Haustiere. Bd. 3. R. Schoetz, Berlin.

Kaufmann, C. (1879): Die Struma maligna. Dtsch. Zeitschr. f. Chirurgie Bd. 11. S. 401—485.

Kaufmann, E. (1931): Lehrbuch der pathologischen Anatomie für Studierende und Ärzte. Bd. 1. Walter De Gruyter & Co, Leipzig u. Berlin

Kitt, Th. (1921): Lehrbuch der allgemeinen Pathologie. F. Enke, Stuttgart.

Derselbe. (1927): Lehrbuch der pathologischen Anatomie der Haustiere. Bd. 3. F. Enke, Stuttgart.

Langhans, Th. (1907): Über die epithelialen Formen der malignen Struma. Virch. Arch. Bd. 189, S. 69—187.

Möller, H. — Frick, H. (1920): Lehrbuch der allgemeinen Chirurgie für Tierärzte. F. Enke, Stuttgart.

Nieberle, K. — Cohrs, P. (1931): Lehrbuch der speziellen pathologischen Anatomie der Haustiere. G. Fischer, Jena.

Schütz, W. (1901): Über die Histogenese der bösartigen Geschwülste. Arch. f. Tierheilkunde Bd. 27, S. 169—185.

Schweinhuber, E. (1910): Luftröhre, Bronchien, Lunge und Schilddrüse der Haustiere. Vet. med. Diss. Leipzig.

Tendeloo, N. Ph. (1925): Allgemeine Pathologie. J. Springer, Berlin.

Trautmann, A. u. Fiebiger, J. (1931): Lehrbuch der Histologie u. vergleichenden mikrosk. Anatomie der Haussäugetiere. P. Parey, Berlin.

Virchow, R. (1865): Die krankhaften Geschwülste, Bd. 3, Berlin.

Vogel, H. (1914): Beiträge zur pathologischen Histologie der Schilddrüse. Virch. Arch. Bd. 217, S. 204—225.

Wegelin, C. (1926): Schilddrüse. In Henke-Lubarsch: Handbuch der speziellen Pathologischen Anatomie und Histologie. Bd. 8, S. 1—487. J. Springer, Berlin.

Winkler, K. (1930): Die Sarkome. In Lubarsch-Ostertag: Ergebnisse der allg. Pathologie und path. Anat. des Menschen und der Tiere. 23. Jhrg., S. 22—391.

Zielinska, M. (1894): Beiträge zur Kenntnis der normalen u. strumösen Schilddrüse des Menschen u. Hundes. Virch. Arch. Bd. 136, S. 170—194.

Besonderes Schrifttum.

Bussano, G. (1909): Sette casi di neoplasma primitivo della tiroide nel cane. La Clinica vet. Sez. prat. settion. S. 385 –395. Ref. Ihbr. Ellenberger—Schütz 1909, S. 139.

Cadiot, P. J. (1893): Sarcome primitif du corps thyroide chez le chien. Bull. de la Soc. centr. de méd. vét. Bd. 47, S. 170.

Carnat, G. (1920): Zur Kenntnis der Metastasenverteilung bösartiger Geschwülste bei Haustieren. Vet. met. Diss. Bern.

Cuillé et Sendrail, (1898): Goitre cancereux, généralisation au poumon, Revue vet, p. 590.

Douvill.—et Germain, R. (1909): Cancer généralisé du corps thyroide chez le chien. Rec. de méd. vét, Bd. 88, S. 293 — 299.

Eberth, C. J. (1872): Zur Kenntnis des Epithelioms der Schilddrüse. Virch. Arch. Bd. 55, S. 254 — 255.

Ewald, O. (1916): Über maligne Hundestrumen nebst Bemerkungen über die sekretorische Tätigkeit der Schilddrüse. Zeitschr. f. Krebsforsch. Bd. 15, S. 85 — 107.

Fröhner, E. (1895): Statistische und kasuistische Mitteilungen über das Vorkommen und die chirurg. Behandlung der Geschwülste beim Hunde. Monatsh. f. prakt. Tierheilkd. Bd. 6, S. 1—19, 79—94, 111—132.

Guerrini, — (1908): Über einen Fall von Struma sarcomatosa der Schilddrüse (kleinzelliges Rundzellensarkom) mit sekundärer Hypertrophie der Nebenniere und Hydrops ascites beim Hunde. Monatsschr. f. prakt. Tierheilkd., Bd. 19, S. 416.

Hammmer, K. (1912): Beiträge zur Kenntnis der pathologischen Anatomie der Glandula thyreoidea bei Haussäugetieren. Vet. med. Diss. Giessen.

Hock, R. (1921): Zur Kasuistik der sarkomatösen Schilddrüsentumoren des Hundes. B. T. W. Bd. 37, S. 64—65.

Huguenin, B. (1926): Über versprengte Schilddrüsenkeime und ihre Bedeutung für Biologie und Pathologie. Schweiz. Arch. f. Tierheilkd. Bd. 68 Heft 1, S. 26—30.

Hutyra, F. (1392): Medullarkarzinom der Schilddrüse mit Adenommetastasen in den Lungen beim Hund. Österr. Vierteljahresschr. N. F. Bd. 4, S, 20—28.

Johne, A. (1882): Bericht über das Vetetinärwesen in Sachsen. S. 38.
Derselbe, Ibid. 1883, S. 40.
„ „ 1890, S. 38.
„ „ 1891, S. 41.
„ „ 1892, S. 48.
„ „ 1893. S. 60.
„ „ 1894. S. 56.
„ „ 1895. S. 53.
„ „ 1896. S. 52.
„ „ 1901. S. 182.
„ „ 1902. S. 230.
„ „ 1903. S. 253.

Kammer, F. (1924): Über die Metastasenverteilung bei primärem Schilddrüsenkarzinom beim Hund. Vet med. Diss. Bern.

Kassel, V. (1932): Die bösartigen Geschwülste der Schilddrüse. Med. Diss. Bern.

Kegel, W. (1911): Über einen Fall von Schilddrüsenkarzinom beim Hund. Med. Diss. München.

Lindsay, J. und Mac Leod, D. (1910): A case of malignant goitre in a dog. Karzinoma of the lungs. Journ. of comp. path. and therap. Bd. 23, S. 59—62.

Nozinic, N. (1921): Über den Kropf des Hundes in Bern. Vet. med. Diss. Bern.

Petit, M. G. (1907): Tumeur mixte (ostéo—épithéliome) du corps thyreoide chez un chien. Bull. de la soc. centr. de méd. vét. Bd. 61, S. 587.

Reinus, B. (1931): Untersuchungen über ein „metastasierendes Adenom" der Schilddrüse mit schleimiger, kolloider und fettiger Entartung beim Hunde nebst einer kritischen Übersicht über die bei den Haustieren beobachteten Strumen. Vet med. Diss. Berlin.

Schaaf, J. (1910): Über Häufigkeit und Bau der Schilddrüsentumoren des Hundes. Vet. med. Diss. Bern.

Schlotthauer, C. F. (1933): Absence of the thyroid gland from its normal situation and subcutaneous aberrant thyroid tissue associatewith carcinoma in a dog. N. amer. Veterinarian 14, Nr. 7, 43—45. Ref. Jahresber. Ellenberger—Schütz Bd. 53, S. 321.

Schöne, G. (1909: Sarkom und Karzinom der Schiddrüse beim Hund. Virch. Arch. Bd. 195. S. 169—174.

Siedamgrotzky, O. (1871): Osteoidchondrom der Schilddrüse beim Hund. Ber. üb. d. Vet. Wesen in Sachsen Jg. 16, S. 58—63.

Derselbe, (1872): Epitheliom der Schilddrüse mit sekundären Neubildungen an den Venenwänden. Ber. üb. d. Vet. Wesen in Sachsen Jg. 16, S. 59—63

Sticker, A. (1902): Über den Krebs der Tiere, insbesondere über die Empfänglichkeit der verschiedenen Haustierarten und über die Unterschiede des Tier- und Menschenkrebses. Arch. f. klin. Chirurg. Bd. 65, S. 616—696 und 1023—1087.

Stern, A. (1922): Das Schicksal eingeschwemmter Geschwulstzellen in der Lunge Virch. Arch. Bd. 241, S. 219—231.

Weikl, A. (1928): Über das Vorkommen von Verkalkungen und Verknöcherungen in Schilddrüsenkröpfen bei Hunden. Vet. med. Diss. München.

Wells, H.G. (1901): Multiple primary malignant tumours. Report of a primary sarko-carcinoma in the thyroid gland of a dog with mixed sarcomatous and carcinomatous metastasies. Journ. of Path. and Bact. S. 357.

Woudenberg, N. P. (1909): Über die Vergrösserung der Schilddrüse bei Haustieren. Virch. Arch. Bd. 196. S. 107—126.

Zahn, W. (1886): Chondro- Osteoidsarkom der Schilddrüse und Lungen beim Hund. Dtsch. Zeitschr. f. Chirurg. Bd. 23, S. 304—308.

Zanders, (1904): Struma beim Hunde. B. T. W. Nr. 40, S. 664.

Zietzschmann, H. ⟨1903⟩: Karzinom im Myokard vom Hund im Anschluss an Schilddrüsenkrebs. Berl. über d. Vet. Wesen in Sachsen, Jg. 48, S. 269—271.

Zimmermann, A. ⟨1933⟩: Über die Altersveränderungen der Schilddrüse. Matem. és Természett. Ertesitö 49, 32—50. Ref. Ellenberger—Schütz 1934. Bd. 54, S. 419.

Zschokke, E. ⟨1885⟩: Einiges vom Sektionstisch. Schweiz. Arch. f. Tierheikd. Bd. 27, S. 117—173.

Lebenslauf.

Geboren wurde ich, Bernhard, Hermann, Willi, Harry Woltmann, Sohn des Lehrers Heinrich Woltmann, am 16. April 1908 in Parensen, Kreis Göttingen. Meinen ersten Unterricht erhielt ich an den Volksschulen in Parensen und Langenholtensen, Kreis Northeim in Hannover, besuchte dann das humanistische Gymnasium Corvinianum in Northeim und bestand dort die Reifeprüfung. Darauf widmete ich mich dem Studium der Veterinärmedizin, das ich, mit Ausnahme eines Semesters an der Tierärztlichen Hochschule in Wien, in Hannover an der Tierärztlichen Hochschule absolviert habe. Das tierärztliche Staatsexamen bestand ich am 19. Dezember 1934. Nach meiner Approbation habe ich im veterinär-pathologischen Institut der Universität Gießen vorliegende Dissertation angefertigt.

Lichtbilder.

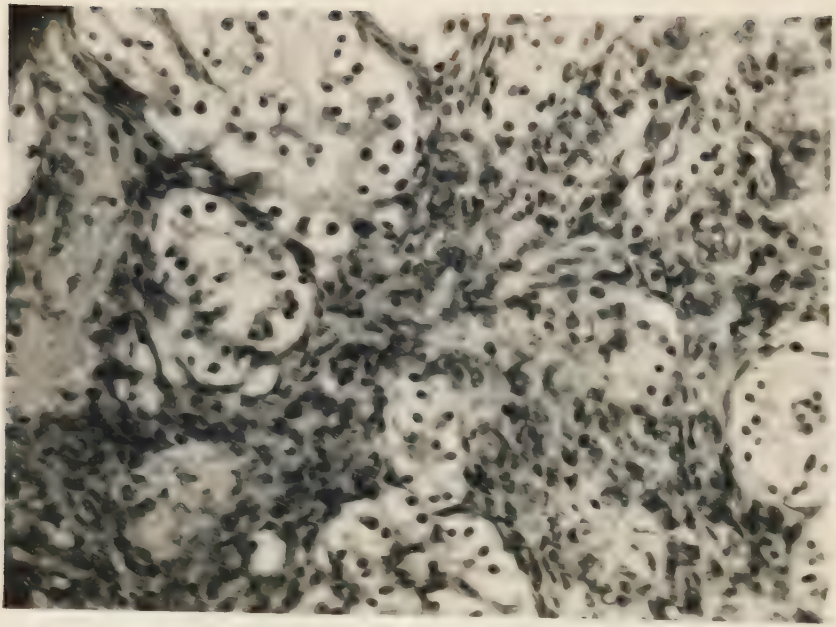

Abb. 1.

Fall II. — Primärer Schilddrüsentumor. Infiltrative Aufzehrung des fettreichen epithelialen Anteils durch das sarkomatöse Gewebe. — Starke Vergr.

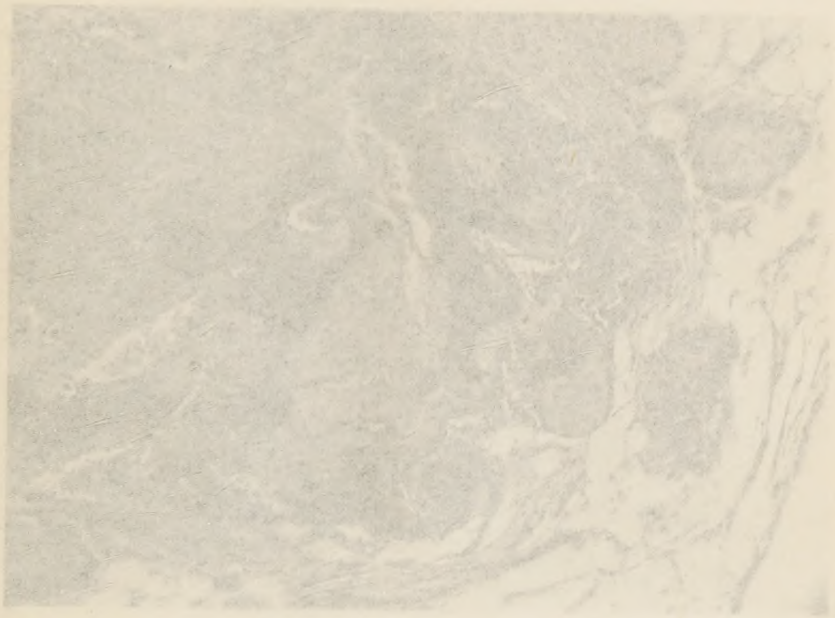

Abb. 2
Fall II. — Lungen-Sarkommetastase mit Verknöcherung.
Schwache Vergr.

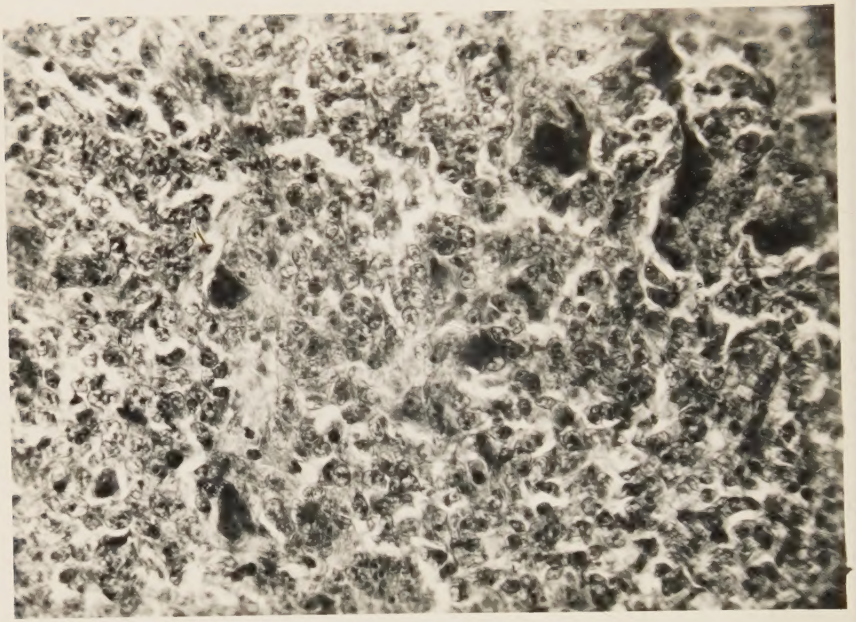

Abb. 3

Fall II. — Lungen-Sarkommetastase mit polymorphzelliger, riesenzellenhaltiger Wucherung ohne namhafte Grundsubstanz. — Starke Vergr.

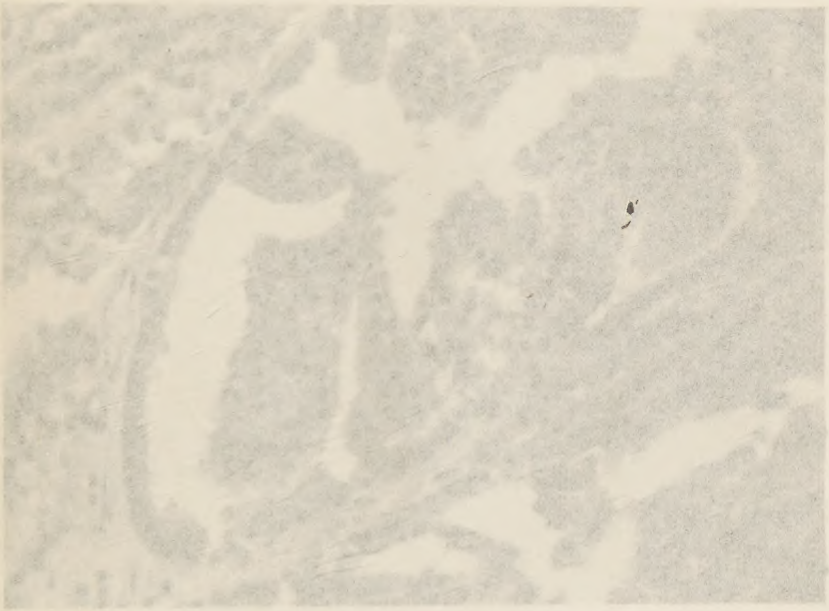

Abb. 4

Fall II. — Halslymphknotenmetastase — Adenokarzinomatöser Anteil mit papillenförmigen, intrakanalikulären Fortsätzen. - Starke Vergr.

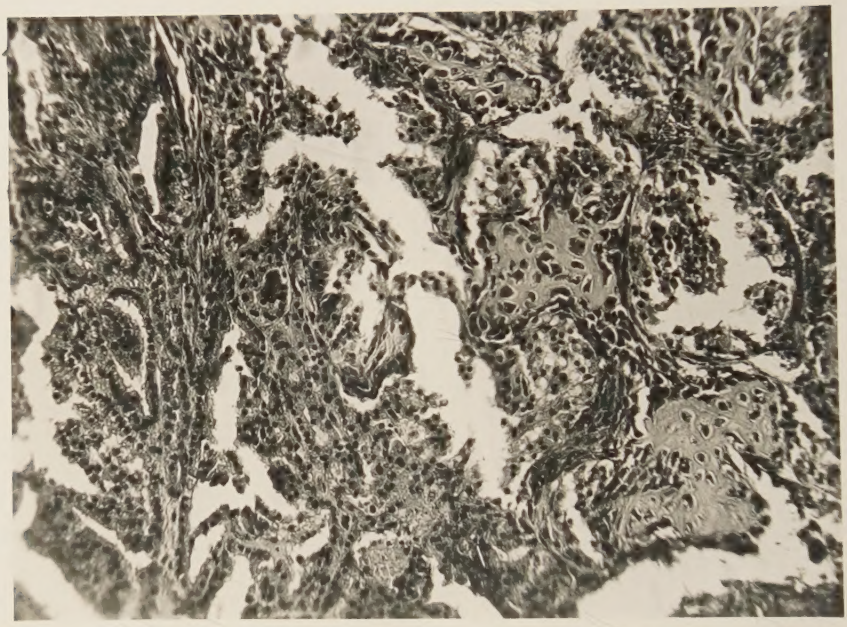

Abb. 5

Fall II. — Halslymphknotenmetastase — Auf der linken Hälfte des Bildes der adenokarzinomatöse, auf der rechten der osteoplastisch-sarkomatöse Anteil. Schwache Vergr.